ISSN 2078-1466

ПОВОЛЖСКИЙ ОНКОЛОГИЧЕСКИЙ ВЕСТНИК

НАУЧНО-ПРАКТИЧЕСКИЙ ЖУРНАЛ

www.oncovestnik.ru / www.oncort.ru Том 10, №3. 2019

Том 10, № 3. 2019
Сквозной номер выпуска – 40
Издается с 2010 г.

Vol. 10, no. 3. 2019
Continuous issue – 40
Published since 2010

ПОВОЛЖСКИЙ ОНКОЛОГИЧЕСКИЙ ВЕСТНИК
ONCOLOGY BULLETIN OF THE VOLGA REGION

НАУЧНО-ПРАКТИЧЕСКИЙ ЖУРНАЛ *SCIENTIFIC AND PRACTICAL JOURNAL*

DOI: 10.32000/2078-1466-2019-2

Издание зарегистрировано
Федеральной службой по надзору в сфере связи,
информационных технологий и массовых коммуникаций,
свидетельство о регистрации
ПИ № ФС77-37960 от 6 ноября 2009 г.

Решением Президиума ВАК журнал «Поволжский онкологический вестник» 29.12.15 включен в новую редакцию Перечня российских рецензируемых научных журналов, в которых должны быть опубликованы основные научные результаты диссертаций на соискание ученых степеней доктора и кандидата наук (Письмо Минобрнауки России №13-6518 от 01.12.2015).
Порядковый номер журнала в Перечне — 1577.

УЧРЕДИТЕЛИ

ГАУЗ «Республиканский клинический онкологический диспансер Министерства здравоохранения Республики Татарстан»
e-mail: rkod.mzrt@tatar.ru, www.oncort.ru

Некоммерческая организация «Ассоциация онкологических учреждений Приволжского округа»
e-mail: oncopfo@mail.ru

АДРЕС УЧРЕДИТЕЛЕЙ

420029, г. Казань, ул., Сибирский тракт, 29

АДРЕС РЕДАКЦИИ

420029, г. Казань, Сибирский тракт, 29
Республиканский клинический онкологический диспансер
Тел. (843) 525-73-97
e-mail: oncovestnik@mail.ru

ИЗДАТЕЛЬ:

Медицинский издательский дом ООО «Практика»
e-mail: dir@mfvt.ru, www.mfvt.ru

АДРЕС ИЗДАТЕЛЯ

420012, РТ, г. Казань, ул. Щапова, 26,
оф. 219 «Д», а/я 142
тел. (843) 267-60-96 (многоканальный)
e-mail: dir@mfvt.ru

Перепечатка опубликованных в журнале материалов допускается только с разрешения редакции. При использовании материалов ссылка на журнал обязательна. Точка зрения авторов может не совпадать с мнением редакции. Редакция не несет ответственности за достоверность рекламной информации. Журнал распространяется среди широкого круга практикующих врачей на специализированных выставках, тематических мероприятиях, в профильных лечебно-профилактических учреждениях путем адресной доставки и подписки.

ISSN 2078-1466

Подписной индекс в объединенном каталоге
«Пресса России» — 29476

Journal is registered by the Federal Service
for Supervision in the Sphere of Telecom,
Information Technologies and Mass
Communications, registration certificate
PI № FS77-37960, November 6, 2009

Decision of the Presidium of HAC journal «Oncology Bulletin of the Volga Region» 29.12.15 included in the new edition of the List of Russian reviewed scientific journals, which should be published basic scientific results of dissertations for academic degrees of Doctor and Candidate of Sciences (Letter of the Ministry of Education of Russia №13-6518 from 01.12.2015).
The serial number of journal in the List — 1577.

FOUNDERS

Tatarstan Cancer Center of the MH of RT
e-mail: rkod.mzrt@tatar.ru, www.oncort.ru

Non-profit organization «Cancer Centers Association of the Volga District»
e-mail: oncopfo@mail.ru

FOUNDER OFFICE

29 Sibirskiy Tract, Kazan, Russian Federation, 420029

EDITORIAL OFFICE

29 Sibirskiy Tract, Kazan, 420029
Tatarstan Cancer Center
Tel. (843) 525-73-97
e-mail: oncovestnik@mail.ru

PUBLISHER:

Medical publishing house LLC Praktika
e-mail: dir@mfvt.ru, www.mfvt.ru

PUBLISHER OFFICE

26 Shchapova St., of. 219 D, PO Box 142,
Kazan, 420012
Tel. (843) 267-60-96
e-mail: dir@mfvt.ru

Reprinting material published in the journal fishing is allowed only with permission of the publisher. Reference to the journal required to use materials. Opinions of the authors may not coincide with the editorial opinion. Editors are not responsibility for the accuracy of advertising information. Journal is distributed among doctors on specialized exhibitions, events, specialized health care facilities by direct delivery and subscription.

ISSN 2078-1466

Subscription index in combined catalog
«Pressa Rossii» — 29476

Отпечатано в типографии: «Orange Key»,
420015, РФ, г. Казань, ул. Галактионова, д.14
Подписано в печать: 09.09.2019
Дата выхода: 16.09.2019
Тираж: 2 000 экз.

16+

Printed in Orange Key typography
14 Galaktionov Str., 420015 Kazan, Russian Federation
Passed for printing: 9 September 2019
Date of issue: 16 September 2019
Number of copies: 2000

ЧЛЕНЫ РЕДКОЛЛЕГИИ

Хасанов Рустем Шамильевич — главный редактор, член-корреспондент РАН, доктор медицинских наук, профессор, директор, заведующий кафедрой онкологии, радиологии и паллиативной медицины КГМА — филиал ФГБОУ ДПО РМАНПО МЗ РФ, директор Приволжского филиала ФГБНУ РОНЦ им. Н.Н. Блохина, главный внештатный специалист-онколог МЗ РФ в ПФО, Rustem.Hasanov@tatar.ru (Казань, Россия)

Бурмистров Михаил Владимирович — заместитель главного редактора, доктор медицинских наук, профессор кафедры онкологии, радиологии и паллиативной медицины КГМА — филиал ФГБОУ ДПО РМАНПО МЗ РФ, burma71@mail.ru (Казань, Россия)

Чернышев Владимир Алексеевич — ответственный секретарь, кандидат медицинских наук, хирург-онколог онкологического отделения №5 (опухоли головы и шеи) ГАУЗ «Республиканский клинический онкологический диспансер» МЗ РТ, vladcher@list.ru (Казань, Россия)

Пушков Алексей Владимирович — заведующий редакцией, заведующий отделением рентгенхирургических методов диагностики и лечения ГАУЗ «Республиканский клинический онкологический диспансер» МЗ РТ, pushkov.aleksei@inbox.ru (Казань, Россия)

Алиев Джамиль Азиз оглы — доктор медицинских наук, профессор, заведующий кафедрой онкологии Азербайджанского государственного института усовершенствования врачей им. А. Алиева МЗ Азербайджанской Республики (Баку, Республика Азербайджан)

Афанасьева Зинаида Александровна — доктор медицинских наук, профессор кафедры онкологии, радиологии и паллиативной медицины КГМА — филиал ФГБОУ ДПО РМАНПО МЗ РФ (Казань, Россия)

Ахметзянов Фоат Шайхутдинович — доктор медицинских наук, профессор, заведующий кафедрой онкологии, лучевой диагностики и лучевой терапии ФГБОУ ВО «Казанский государственный медицинский университет» МЗ РФ (Казань, Россия)

Беляев Алексей Михайлович — доктор медицинских наук, профессор, директор ФГБУ «НМИЦ онкологии им. Н.Н. Петрова» МЗ РФ, заведующий кафедрой онкологии ФГБОУ ВО «Северо-Западный государственный медицинский университет им. И.И. Мечникова» МЗ РФ, ORCID ID 0000-0001-5580-4821 (Санкт-Петербург, Россия)

Георгий Чернев — профессор, заведующий кафедрой дерматологии, венерологии и дерматологической хирургии в Медицинском институте Министерства внутренних дел Болгарии (Болгария)

Вертянкин Сергей Викторович — доктор медицинских наук, доцент, заведующий кафедрой факультетской хирургии и онкологии ГБОУ ВПО «Саратовский государственный медицинский университет им. В.И. Разумовского» МЗ РФ, ORCID ID: 0000-0002-1089-7777 (Саратов, Россия)

Ганцев Шамиль Ханафиевич — доктор медицинских наук, профессор, заведующий кафедрой онкологии с курсами онкологии и патологической анатомии ИДПО ФГБОУ ВО «Башкирский государственный медицинский университет» МЗ РФ (Уфа, Россия)

Гатауллин Ильгиз Габдуллович — доктор медицинских наук, профессор кафедры онкологии, радиологии и паллиативной медицины КГМА — филиал ФГБОУ ДПО РМАНПО МЗ РФ (Казань, Россия)

Давыдов Михаил Иванович — академик РАН, доктор медицинских наук, профессор (Москва, Россия)

Иванов Алексей Игоревич — кандидат медицинских наук, заведующий отделением эндоскопии ГАУЗ «Республиканский клинический онкологический диспансер МЗ РТ», доцент кафедры эндоскопии, общей и эндоскопической хирургии КГМА — филиал ФГБОУ ДПО РМАНПО МЗ РФ (Казань, Россия)

Имянитов Евгений Наумович — доктор медицинских наук, профессор кафедры онкологии ФГБОУ ВО «Северо-Западный государственный медицинский университет им. И.И. Мечникова» МЗ РФ, ORCID ID 0000-0003-4529-7891 (Санкт-Петербург, Россия)

Исмагилов Артур Халитович — доктор медицинских наук, профессор кафедры онкологии, радиологии и паллиативной медицины КГМА — филиал ФГБОУ ДПО РМАНПО МЗ РФ (Казань, Россия)

Джузеппе Морджиа — профессор Университета Катании, директор урологического отделения Университета Катании (Катания, Италия)

Франческо Маротта — директор по науке в ReGenera R&D International for Aging Intervention (Милан, Италия)

Канаев Сергей Васильевич — доктор медицинских наук, профессор, руководитель отдела радиационной онкологии и лучевой диагностики, научный руководитель отделения радионуклидной диагностики ФГБУ «НМИЦ онкологии им. Н.Н. Петрова» МЗ РФ (Санкт-Петербург, Россия)

Каприн Андрей Дмитриевич — академик РАН, доктор медицинских наук, профессор, Генеральный директор ФГБУ «НМИЦ радиологии» МЗ РФ (Москва, Россия)

Карпенко Луиза Гайнутдиновна — кандидат медицинских наук, доцент кафедры онкологии, радиологии и паллиативной медицины КГМА — филиал ФГБОУ ДПО РМАНПО МЗ РФ (Казань, Россия)

Кит Олег Иванович — член-корреспондент РАН, доктор медицинских наук, профессор, Генеральный директор ФГБУ «Ростовский научно-исследовательский онкологический институт» МЗ РФ (Ростов-на-Дону, Россия)

Козлов Сергей Васильевич — доктор медицинских наук, профессор, заведующий кафедрой онкологии ФГБОУ ВО «Самарский государственный медицинский университет» МЗ РФ (Самара, Россия)

Лазарев Александр Федорович — доктор медицинских наук, профессор, председатель Алтайского противоракового общества (Барнаул, Россия)

Ларюков Андрей Викторович — кандидат медицинских наук, заведующий отделом лучевой диагностики ГАУЗ «Республиканский клинический онкологический диспансер МЗ РТ», ассистент кафедры ультразвуковой диагностики КГМА — филиал ФГБОУ ДПО РМАНПО МЗ РФ (Казань, Россия)

Манихас Георгий Моисеевич — доктор медицинских наук, профессор, заведующий кафедрой онкологии ФПО ФГБОУ ВО «Первый Санкт-Петербургский государственный медицинский университет им. акад. И.П. Павлова» МЗ РФ (Санкт-Петербург, Россия)

Морошек Антон Александрович — кандидат медицинских наук, врач-онколог отдела разработки и внедрения новых методов диагностики и лечения ЗНО ГАУЗ «Республиканский клинический онкологический диспансер МЗ РТ» (Казань, Россия)

Петров Семен Венедиктович — доктор медицинских наук, профессор кафедры общей патологии ФГБОУ ВО «Казанский государственный медицинский университет» МЗ РФ, заведующий лабораторией иммуногистохимической диагностики ГАУЗ «Республиканский клинический онкологический диспансер МЗ РТ», ORCID ID 0000-0003-2480-9675 (Казань, Россия)

Потанин Владимир Петрович — доктор медицинских наук, профессор кафедры онкологии, радиологии и паллиативной медицины КГМА — филиал ФГБОУ ДПО РМАНПО МЗ РФ, заведующий 1-м торакальным отделением ГАУЗ «Республиканский клинический онкологический диспансер МЗ РТ» (Казань, Россия)

Рагинов Иван Сергеевич — доктор медицинских наук, доцент кафедры гистологии, цитологии и эмбриологии ФГБОУ ВО «Казанский государственный медицинский университет» МЗ РФ, ORCID ID: 000-002-5279-2623 (Казань, Россия)

Сигал Евгений Иосифович — доктор медицинских наук, профессор кафедры онкологии, радиологии и паллиативной медицины КГМА — филиал ФГБОУ ДПО РМАНПО МЗ РФ, заведующий отделением хирургии пищевода ГАУЗ «Республиканский клинический онкологический диспансер МЗ РТ» (Казань, Россия)

Солодкий Владимир Алексеевич — академик РАН, доктор медицинских наук, профессор, директор ФГБУ «Российский научный центр рентгенорадиологии Росмедтехнологий» МЗ РФ (Москва, Россия)

Суконко Олег Григорьевич — кандидат медицинских наук, профессор, директор ГУ «Республиканский научно-практический центр онкологии и медицинской радиологии им. Н.Н. Александрова (аг. Лесной, Республика Беларусь)

Чанг-Фон Фанг — профессор, Институт экстренной медицины, Национальный университет в Янь Мине (Тайвань)

Терентьев Игорь Георгиевич — доктор медицинских наук, профессор, заведующий кафедрой онкологии, лучевой терапии и лучевой диагностики ФГБОУ ВО «Приволжский исследовательский медицинский университет» МЗ РФ (Нижний Новгород, Россия)

Трушин Максим Викторович — кандидат биологических наук, доцент кафедры генетики ИФМиБ, ФГАОУ ВО «Казанский (Приволжский) федеральный университет», ORCID ID: 0000-0001-7467-011X (Казань, Россия)

Хамидуллин Ринат Габбасович — кандидат медицинских наук, заведующий онкологическим отделением №5 (опухоли головы и шеи) ГАУЗ «Республиканский клинический онкологический диспансер МЗ РТ» (Казань, Россия)

Чернявский Александр Александрович — доктор медицинских наук, профессор кафедры онкологии, лучевой терапии, лучевой диагностики ФГБОУ ВО «Приволжский исследовательский медицинский университет» МЗ РФ (Нижний Новгород, Россия)

Чичеватов Дмитрий Андреевич — доктор медицинских наук, профессор кафедры хирургии, онкологии и эндоскопии ПИУВ — филиал ФГБОУ ДПО РМАНПО МЗ РФ, заместитель главного врача по медицинской части ГБУЗ «Областной онкологический диспансер», (Пенза, Россия)

Чойнзонов Евгений Лхамацыренович — академик РАН, доктор медицинских наук, профессор, директор ФГБНУ «Томского НИМЦ РАН»; директор, заведующий отделением опухолей головы и шеи НИИ онкологии ФГБНУ «Томского НИМЦ РАН», заведующий кафедрой онкологии ФГБОУ ВО «Сибирский государственный медицинский университет» МЗ РФ (Томск, Россия)

Шарафутдинов Марат Гакифович — кандидат медицинских наук, доцент, заведующий кафедрой онкологии и лучевой диагностики медицинского факультета им. Т.З. Биктимирова Института медицины, экологии и физической культуры ФГБОУ ВПО «Ульяновский государственный университет» (Ульяновск, Россия)

Шехтман Александр Геннадьевич — доктор медицинских наук, профессор, заведующий кафедрой лучевой диагностики, лучевой терапии, онкологии ФГБОУ ВО «Оренбургский государственный медицинский университет» МЗ РФ (Оренбург, Россия)

КООРДИНАЦИОННЫЙ СОВЕТ (ГЛАВНЫЕ ВРАЧИ ОНКОДИСПАНСЕРОВ ПФО)

Хидиятов Ильгиз Ринатович (Казань) — Председатель
Базюк Валерий Григорьевич (Ульяновск)
Вертянкин Сергей Викторович (Саратов)
Железин Олег Валерьевич (Нижний Новгород)
Измайлов Адель Альбертович (Уфа)
Климушкин Алексей Викторович (Оренбург)
Кузьмин Алексей Александрович (Киров)
Мезенцев Максим Юрьевич (Пермь)
Морозов Михаил Юрьевич (Саранск)
Мыциков Александр Витальевич (Чебоксары)
Орлов Андрей Евгеньевич (Самара)
Ренц Николай Альфредович (Тольятти)
Савельев Валерий Петрович (Пенза)
Свирин Никита Александрович (Ижевск)
Яковлева Елена Николаевна (Йошкар-Ола)

EDITORIAL BOARD MEMBERS

Rustem Sh. Khasanov — Editor-in-Chief, corresponding member of the RAS, D. Sc. (Medicine), Professor, Director, Head of the Department of Oncology, Radiology and Palliative Medicine of the Kazan State Medical Academy — Branch Campus of the FSBEI FPE RMACPE MOH Russia, Director of the Volga branch of N.N. Blokhin National Medical Research Centre of Oncology, Chief Freelance Oncologist of the Russian Ministry of Healthcare in Volga Federal district, Rustem.Hasanov@tatar.ru (Kazan, Russia)

Mikhail V. Burmistrov — Deputy Editor-in-Chief, D. Sc. (Medicine), Professor of the Department of Oncology, Radiology and Palliative Medicine of the Kazan State Medical Academy — Branch Campus of the FSBEI FPE RMACPE MOH Russia, burma71@mail.ru (Kazan, Russia)

Vladimir A. Chernyshev — Executive Secretary, PhD (Medicine), surgeon-oncologist of Oncology Department №5 (head and neck tumors) of the Tatarstan Cancer Center, vladcher@list.ru (Kazan, Russia)

Aleksey V. Pushkov — Head of the Editorial Office, head of the Department of x-ray surgical methods of diagnosis and treatment of the Tatarstan Cancer Center, pushkov.aleksei@inbox.ru (Kazan, Russia)

Dzhamil A. Aliev — D. Sc. (Medicine), Professor, Head of the Oncology Department of Azerbaijani State Institute for Doctors' Advanced Qualification named after A. Aliev of the Azerbaijani Ministry of Healthcare (Baku, Azerbaijani Republic)

Zinaida A. Afanasyeva — D. Sc. (Medicine), Professor of the Department of Oncology, Radiology and Palliative Medicine of the Kazan State Medical Academy — Branch Campus of the FSBEI FPE RMACPE MOH Russia (Kazan, Russia)

Foat Sh. Akhmetzyanov — D. Sc. (Medicine), Professor, Head of the Department of Oncology, Radiation Diagnostics and Radiation Therapy of Kazan State Medical University (Kazan, Russia)

Aleksey M. Belyaev — D. Sc. (Medicine), Professor, Director of National Medical Research Center of Oncology named after N.N. Petrov, Head of the Oncology Department of North-Western State Medical University named after I.I. Mechnikov, ORCID ID 0000-0001-5580-4821 (Saint Petersburg, Russia)

Georgiy Chernev — Professor, Head of the Department of Dermatology, Venerology and Dermatological Surgery of the Medical Institute of the Ministry of Internal Affairs of Bulgaria (Bulgaria)

Sergey V. Vertyankin — D. Sc. (Medicine), Associate Professor, Head of the Department of Faculty Surgery and Oncology of Saratov State Medical University named after V.I. Razumovskiy, ORCID ID: 0000-0002-1089-7777 (Саратов, Russia)

Shamil Kh. Gantsev — D. Sc. (Medicine), Professor, Head of the Department of Oncology with courses of Oncology and Pathological Anatomy of the Bashkir State Medical University (Ufa, Russia)

Ilgiz G. Gataullin — D. Sc. (Medicine), Professor of the Department of Oncology, Radiology and Palliative Medicine of the Kazan State Medical Academy — Branch Campus of the FSBEI FPE RMACPE MOH Russia (Kazan, Russia)

Mikhail I. Davydov — Academician of the RAS, D. Sc. (Medicine), Professor (Moscow, Russia)

Aleksey I. Ivanov — PhD (Medicine), Head of the Endoscopy Department of the Tatarstan Cancer Center, Associate Professor of the Department of endoscopy, General and endoscopic surgery of the Kazan State Medical Academy — Branch Campus of the FSBEI FPE RMACPE MOH Russia (Kazan, Russia)

Evgeniy N. Imyanitov — D. Sc. (Medicine), Professor of the Oncology Department of North-Western State Medical University named after I.I. Mechnikov, ORCID ID 0000-0003-4529-7891 (Saint Petersburg, Russia)

Artur Kh. Ismagilov — D. Sc. (Medicine), Professor of the Department of Oncology, Radiology and Palliative Medicine of the Kazan State Medical Academy — Branch Campus of the FSBEI FPE RMACPE MOH Russia (Kazan, Russia)

Giuseppe Morgia — Professor of Catania University, Director of Urology Department of Catania University (Catania, Italy)

Francesco Marotta — Director on Science of ReGenera R&D International for Aging Intervention (Milan, Italy)

Sergey V. Kanayev — D. Sc. (Medicine), Professor, head of the Department of radiation Oncology and radiology, scientific head of the Department of radionuclide diagnostics of National Medical Research Center of Oncology named after N.N. Petrov (Saint Petersburg, Russia)

Andrey D. Kaprin — academician of RAS, D. Sc. (Medicine), Professor, General Director of National Medical Research Radiological Center (Moscow, Russia)

Luiza G. Karpenko — PhD (Medicine), Associate Professor of the Department of Oncology, Radiology and Palliative Medicine of the Kazan State Medical Academy — Branch Campus of the FSBEI FPE RMACPE MOH Russia (Kazan, Russia)

Oleg I. Kit — corresponding member of RAS, D. Sc. (Medicine), Professor, General Director of Rostov Research Institute of Oncology (Rostov-on-Don, Russia)

Sergey V. Kozlov — D. Sc. (Medicine), Professor, Head of the Oncology Department of Samara State Medical University (Samara, Russia)

Aleksandr F. Lazarev — D. Sc. (Medicine), Professor, Chairman of the Altai anti-cancer society (Barnaul, Russia)

Andrey V. Laryukov — PhD (Medicine), Head of the Department of Radiation Diagnostics of Tatarstan Cancer Center, Assistant of the Department of ultrasonic diagnostics of the Kazan State Medical Academy — Branch Campus of the FSBEI FPE RMACPE MOH Russia (Kazan, Russia)

Georgiy M. Manikhas — D. Sc. (Medicine), Professor, head of the Oncology Department FPE of the Pavlov First Saint Petersburg State Medical University (Saint Petersburg, Russia)

Anton A. Moroshek — PhD (Medicine), oncologist of the Department of Elaboration and Implementation of new diagnostic and treatment methods of the Tatarstan Cancer Center (Kazan, Russia)

Semen V. Petrov — D. Sc. (Medicine), Professor of the Department of General pathology of Kazan State Medical University, head of laboratory of immunohistochemical diagnostics of the Tatarstan Cancer Center, ORCID ID 0000-0003-2480-9675 (Kazan, Russia)

Vladimir P. Potanin — D. Sc. (Medicine), Professor of the Department of Oncology, Radiology and Palliative Medicine of the Kazan State Medical Academy — Branch Campus of the FSBEI FPE RMACPE MOH Russia, Head of the 1st thoracic Department of Tatarstan Cancer Center (Kazan, Russia)

Ivan S. Raginov — D. Sc. (Medicine), Associate Professor of the Department of Histology , Cytology and embryology of Kazan State Medical University ORCID ID000-002-5279-2623 (Kazan, Russia)

Evgeniy I. Sigal — D. Sc. (Medicine), Professor of the Department of Oncology, Radiology and Palliative Medicine of the Kazan State Medical Academy — Branch Campus of the FSBEI FPE RMACPE MOH Russia, Head of the Department of Esophagus Surgery of the Tatarstan Cancer Center (Kazan, Russia)

Vladimir A. Solodkiy — academician of RAS, D. Sc. (Medicine), Professor, Director of the Russian Scientific Center for Roentgen Radiology (Moscow, Russia)

Oleg G. Sukonko — PhD (Medicine), Professor, Director of the Republic Scientific-Practical Center for Oncology and Medical Radiology named after N.N. Aleksandrov (Lesnoy, Belarus)

Chang-Fon Fang — Institute for Emergency Medicine, National University in Yang Min, Professor (Taiwan)

Igor G. Terentyev — D. Sc. (Medicine), Professor, head of the Department of Oncology, radiation therapy and radiology of the Volga Region Research Medical University (Nizhniy Novgorod, Russia)

Maksim V. Trushin — PhD (biology), Associate Professor of the Genetics Department of the Institute for Fundamental Medicine and Biology, Kazan (Volga region) Federal University, ORCID ID: 0000-0001-7467-011X (Kazan, Russia)

Rinat G. Khamidullin — PhD (Medicine), Head of the Oncology Department №5 (head and neck tumors) of the Tatarstan Cancer Center (Kazan, Russia)

Aleksandr A. Chernyavskiy — D. Sc. (Medicine), Professor of the Department of Oncology, radiation therapy and radiology of the Volga Region Research Medical University (Nizhniy Novgorod, Russia)

Dmitriy A. Chichevatov — D. Sc. (Medicine), Professor of the Department of surgery, oncology and endoscopy of Penza Institute of advanced medical training — Branch Campus of the FSBEI FPE RMACPE MOH Russia, Deputy chief physician for medical Department of Regional Cancer Center (Penza, Russia)

Evgeniy L. Choynzonov — academician of RAS, D. Sc. (Medicine), Professor, Director of Tomsk National Research Medical Center of the Russian Academy of Sciences; Director, head of the Department of head and neck tumors of the Cancer Research Institute Tomsk NRMC of RAS, head of Oncology Department of Siberian State Medical University (Tomsk, Russia)

Marat G. Sharafutdinov — PhD (Medicine), Associate Professor, Head of the Department of Oncology and Radiation Diagnostics of the Medical Faculty named after T.Z. Biktimirov of the Institute for Medicine, Ecology and Physical Culture of Ulyanovsk State University (Ulyanovsk, Russia)

Aleksandr G. Shekhtman — D. Sc. (Medicine), Professor, Head of the Department of Radiation Diagnostics, Radiation Therapy and Oncology of Orenburg State Medical University (Orenburg, Russia)

COORDINATION COUNCIL (CHIEF PHYSICIANS OF ONCOLOGY CENTRES OF VOLGA FEDERAL DISTRICT)

Ilgiz R. Hidiyatov (Kazan) — the Chairman
Valeriy G. Bazyuk (Ulyanovsk)
Sergey V. Vertyankin (Saratov)
Oleg V. Zhelezin (Nizhny Novgorod)
Adel A. Izmailov (Ufa)
Aleksey V. Klimushkin (Orenburg)
Aleksey A. Kuzmin (Kirov)
Maksim Yu. Mezentsev (Perm)
Mikhail Yu. Morozov (Saransk)
Aleksandr V. Mytsikov (Cheboksary)
Andrey E. Orlov (Samara)
Nikolay A. Rents (Tolyatti)
Valeriy P. Savelyev (Penza)
Nikita A. Svirin (Izhevsk)
Elena N. Yakovleva (Yoshkar-Ola)

Содержание

Клинические исследования и опыт в онкологии

С.Н. Пампутис, А.А. Колобанов, Д.С. Пампутис
Эффективность одномоментной и поэтапной паратиреоидэктомии по результатам лабораторных исследований.....7

А.В. Яриков, А.Ю. Ермолаев, И.И. Смирнов, А.А. Денисов, О.А. Перльмуттер, А.П. Фраерман, М.Ю. Докиш, И.В. Гунькин
Метастатическое поражение позвоночника: диагностика и тактика хирургического лечения 16

Р.А. Гасымов
Заболеваемость и смертность от злокачественных новообразований в Аранском экономическом регионе Азербайджанской республики за 2018 год 28

С.Б. Пинский, В.А. Белобородов, В.В. Дворниченко, Ю.К. Батороев
Наследственный медуллярный рак щитовидной железы.....33

В.А. Белобородов, С.Б. Пинский, В.В. Дворниченко, Ю.К. Батороев
Наследственные заболевания, ассоциированные с опухолями надпочечников 40

В.Г. Петров, А.А. Нелаева, Е.Г. Ивашина, Е.В. Моложавенко, К.М. Аутлев, А.В. Ефанов
Опыт миниинвазивного лечения острого расширения кист щитовидной железы 49

И.В. Терещенко
К вопросу о диагностике гастринов 56

К.С. Акперов
Острая гематологическая токсичность сочетанной лучевой терапии рака шейки матки с применением полирадиосенсибилизации цисплатином и гемцитабином — результаты исследования Национального центра онкологии Азербайджана.....61

Клинический случай

М.В. Бурмистров, В.Ю. Матвеев, М.В. Аглуллина, Б.А. Магомедов, М.А. Назмиев
Случай комплексного лечения рака пищевода после ятрогенной перфорации 67

История онкологии

А.Ф. Хасанов, М.В. Бурмистров, А.Ж. Баялиева, Р.Я. Шпанер, Н.А. Хасанова, С.И. Бебезов
Исторические переплетения хирургии пищевода и его анестезиологического обеспечения, промежуточный этап развития 75

Content

Clinical research and experience in oncology

S.N. Pamputis, A.A. Kolobanov, D.S. Pamputis
Efficiency of the one-stage and stage-by-stage parathyroidectomy by results of laboratory researches.....7

A.V. Yarikov, A.Yu. Ermolaev, I.I. Smirnov, A.A. Denisov, O.A. Perlmutter, A.P. Fraerman, M.Yu. Dokish, I.V. Gun'kin
Metastatic lesion of the spine: diagnosis and tactics of surgical treatment 16

R.A. Gasymov
Morbidity and mortality from malignant tumors in the Aran economic region of the Republic of Azerbaijan in 2018 28

S.B. Pinskiy, V.A. Beloborodov, V.V. Dvornichenko, Yu.K. Batoroev
Hereditary medullary thyroid cancer 33

V.A. Beloborodov, S.B. Pinskiy, V.V. Dvornichenko, Yu.K. Batoroev
Hereditary disease associated of adrenal tumours.....40

V.G. Petrov, A.A. Nelaeva, E.G. Ivashina, E.V. Molozhavenko, K.M. Autlev, A.V. Efanov
Experience of minimally invasive treatment of acute enlargement of cysts of the thyroid gland 49

I.V. Tereshchenko
To the question about diagnostics gastrinom.....56

K.S. Akperov
Acute hematological toxicity of radiotherapy for cervical cancer by use of polyradiosensitization with cisplatin and gemcitabine — trial results of Azerbaijan National Center of Oncology 61

Clinical case

M.V. Burmistrov, V.Yu. Matveev, M.V. Aglullina, B.A. Magomedov, M.A. Nazmiev
The case of comprehensive treatment of esophagus cancer after iatrogenic perforation.....67

Oncology history

A.F. Khasanov, M.V. Burmistrov, A.Zh. Baialieva, R.Ya. Shpaner, N.A. Khasanova, S.I. Bebezov
The historical intertwining surgery of the esophagus and its anesthetic management, intermediate stage development.....75

© С.Н. Пампутис, А.А. Колобанов, Д.С. Пампутис, 2019

УДК 616.447-089.87

ЭФФЕКТИВНОСТЬ ОДНОМОМЕНТНОЙ И ПОЭТАПНОЙ ПАРАТИРЕОИДЭКТОМИИ ПО РЕЗУЛЬТАТАМ ЛАБОРАТОРНЫХ ИССЛЕДОВАНИЙ

С.Н. Пампутис, А.А. Колобанов, Д.С. Пампутис

ФГБОУ ВО «Ярославский государственный медицинский университет» МЗ РФ, г. Ярославль

EFFICIENCY OF THE ONE-STAGE AND STAGE-BY-STAGE PARATHYROIDECTOMY BY RESULTS OF LABORATORY RESEARCHES

S.N. Pamputis, A.A. Kolobanov, D.S. Pamputis

Yaroslavl State Medical University, Yaroslavl

Пампутис Сергей Николаевич — доктор медицинских наук, доцент, профессор кафедры хирургических болезней ФГБОУ ВО «Ярославский государственный медицинский университет» МЗ РФ
150000, г. Ярославль, ул. Революционная, д. 5, тел. +7-902-334-55-59, e-mail: pamputis@yandex.ru,
ORCID ID: 0000-0002-7880-1081
Pamputis S.N. — D. Sc. (Medicine), associate professor, professor of the department of surgical diseases of Yaroslavl State Medical University
5 Revolutsionnaya Str., Yaroslavl, Russian Federation, 150000, tel. +7-902-334-55-59, e-mail: pamputis@yandex.ru,
ORCID ID: 0000-0002-7880-1081

Реферат. Единственным радикальным методом лечения первичного гиперпаратиреоза является паратиреоидэктомия. Определенный интерес вызывает малоинвазивная паратиреоидэктомия под ультразвуковой навигацией с использованием радиочастотной или лазерной аблации, подразумевающая поэтапное удаление органа. **Целью исследования** явилась оценка эффективности применения одномоментной паратиреоидэктомии и поэтапной ультразвук-контролируемой паратиреоидэктомии с использованием чрескожной лазерной аблации (ЧЛА). Были изучены лабораторные показатели 138 пациентов с выполненной одномоментной паратиреоидэктомией и 49 пациентов с поэтапной ультразвук-контролируемой паратиреоидэктомией с применением ЧЛА. Сравнительный анализ результатов выполнения принципиально разных вариантов паратиреоидэктомии, выполняемых в условиях специализированного хирургического стационара (одномоментная) и в амбулаторно-поликлинических условиях (поэтапная с применением ЧЛА), позволил выявить отсутствие достоверных различий при оказании оперативной помощи. Основные лабораторные показатели имели сопоставимые параметры, что говорит о равной лечебной эффективности. Полученные в исследовании результаты позволяют учитывать индивидуальные особенности пациента и адресно подходить к оказанию специализированной хирургической помощи пациентам с первичным гиперпаратиреозом.
Ключевые слова: первичный гиперпаратиреоз, паратиреоидэктомия, ультразвуковая навигация, чрескожная лазерная аблация, паратиреоидный гормон, кальций.

Abstract. The only radical method of treatment of primary hyperparathyreosis is the parathyroidectomy. Certain interest is attracted by the low-invasive parathyroidectomy under ultrasonic navigation with use of a radio-frequency or laser ablation meaning stage-by-stage removal of body. **Research objective** was assessment of efficiency of use of a one-stage parathyroidectomy and stage-by-stage ultrasound-guided parathyroidectomy with use of a percutaneus laser ablation (PLA). Laboratory indicators of 138 patients with the executed one-stage parathyroidectomy and 49 patients with stage-by-stage ultrasound-guided parathyroidectomy with use of PLA were studied. The comparative analysis of results of performance of essentially different options of a parathyroidectomy which are carried out in the conditions of a specialized surgical hospital (one-stage) and in out-patient and polyclinic conditions (stage-by-stage with use of PLA) allowed to reveal lack of reliable distinctions when rendering the expeditious help. The key laboratory indicators had comparable parameters that speaks about equal medical efficiency. The results received in a research allow to consider specific features of the patient and to approach selectively rendering the specialized surgical help to patients with primary hyperparathyreosis.
Key words: primary hyperparathyreosis, parathyroidectomy, ultrasound-guided, percutaneus laser ablation, parathyroid hormone, calcium.

Первичный гиперпаратиреоз (ПГПТ) относится к проблемам, требующим грамотного лечебно-диагностического подхода [1]. Единственным радикальным методом лечения является паратиреоидэктомия [2, 3], а ПГПТ постепенно становится наиболее распространенным заболеванием в Российской Федерации, которое успешно лечится эндокринными хирургами [4]. Современными вариантами паратиреоидэктомии являются открытые минимально-инвазивные и видео-ассистированные операции, подразумевающие одномоментное удаление околощитовидной железы (ОЩЖ) [5, 6]. При этом, определенный интерес вызывает ультразвук-контролируемая паратиреоидэктомия с применением радиочастотной или лазерной аблации, инъекций склерозантов в ткань увеличенной ОЩЖ [7-9]. Малоинвазивная паратиреоидэктомия под УЗ-навигацией, в отличие от паратиреоидэктомии выполняемой скальпелем, предполагает поэтапное удаление измененного органа [10]. Применяющие данный вариант хирургического лечения специалисты, указывают на эффективность чрескожной абляции увеличенной ОЩЖ, в результате которой происходит снижение лабораторных показателей (ПТГ и Са++) [11]. Применение чрескожной микроволновой абляции, как варианта малоинвазивного УЗ-контролируемого лечения, также сопровождается положительными результатами [12]. Чрескожные инъекции этанола в увеличенную ОЩЖ, приведенные в литературе, указывают на выздоровление пациента [13]. Ряд авторов с успехом применяют УЗ-контролируемые лазерную коагуляцию инъекции этанола в увеличенные ОЩЖ и при вторичном гиперпаратиреозе [14, 15].

Наличие большого количества способов удаления околощитовидной железы (ОЩЖ), не смотря на положительные результаты хирургического лечения, требует, в свою очередь, научно-обоснованного подхода в выборе оперативной тактики [16]. В литературе отсутствуют данные крупных исследований в этом направлении, а также отсутствуют сравнительные данные по оценке результатов применения различных вариантов паратиреоидэктомии. В связи с этим, сравнительная оценка по основным лабораторным показателям одномоментной и поэтапной ультразвук-контролируемой паратиреоидэктомии с применением лазерной аблации, несомненно, является актуальной для эндокринной хирургии.

Целью исследования явилась оценка эффективности одномоментной паратиреоидэктомии и поэтапной ультразвук-контролируемой паратиреоидэктомии с применением чрескожной лазерной аблации (ЧЛА) по результатам лабораторной диагностики.

Материал и методы исследования

С 2012 по 2018 гг. нами выявлено, обследовано и прооперировано 187 пациентов с ПГПТ. Пациенты были занесены в сформированную оригинальную базу «База данных пациентов с первичным гиперпаратиреозом, отражающая статистику больных с определенными вариантами хирургического вмешательства, пролеченных в НУЗ «Дорожная клиническая больница на станции Ярославль ОАО «РЖД» за период с 2012 по 2018 год». На базу получено свидетельство о государственной регистрации базы данных №2018621563. Учитывая цели исследования,

Таблица 1. Критерии включения и исключения пациентов из диссертационного исследования
Table 1. Criteria for inclusion and exclusion of patients from dissertation study

Критерии включения	Критерии исключения
Наличие у пациента с ПГПТ выполненной одномоментной паратиреоидэктомии	Отсутствие факта оперативного лечения (любым способом) у пациентов с ПГПТ
Наличие у пациента с ПГПТ выполненной малоинвазивной паратириодэктомией под УЗ-навигацией с использованием ЧЛА	Критические отклонения от референсных значений в биохимических показателях
Наличие измененной ОЩЖ в ортотопическом положении	Наличие у пациента хронической почечной недостаточности

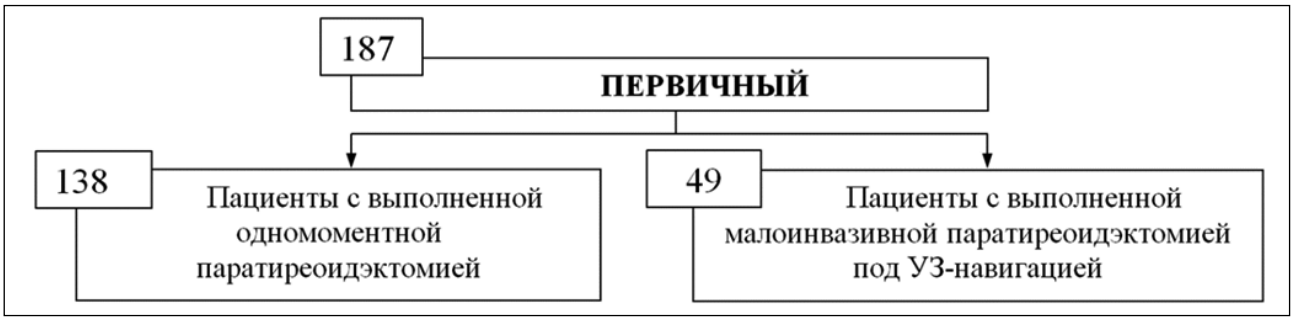

Рис. 1. Группы пациентов, вошедшие в исследование
Fig. 1. Patient groups included in the study

были сформулированы критерии включения и исключения из исследования (табл. 1).

На основе разработанных критериев включения и исключения были сформированы две группы, в которых и проводилась оценка эффективности лечебно-диагностических мероприятий. В первую группу (138) вошли больные с выполненной одномоментной паратиреоидэктомией, во вторую группу (49) вошли больные с выполненной поэтапной ультразвук-контролируемой паратиреоидэктомией (рис. 1).

Уровни паратиреоидного гормона (ПТГ) и ионизированного кальция (Са++) в сыворотке крови являлись основными лабораторными показателями. Для выявления клинической формы ПГПТ также оценивали уровни витамина Д, фосфора, щелочной фосфатазы и экскрецию кальция в суточной моче. Уточнение клинической формы ПГПТ проводили с помощью инструментальных методов: ультразвукового исследования (УЗИ) мочевыделительной системы и органов брюшной полости, остеоденситометрии и рентгенографии костной системы. Топическая диагностика подразумевала применение инвазивных и не инвазивных методов: УЗИ ОЩЖ, радионуклидные методы и тонкоигольная аспирационная пункционная биопсия с гормональным исследованием. У всех пациентов измененные ОЩЖ визуализированы в ортотопическом положении.

Все пациенты, участвующие в исследовании, были прооперированы. Оперативное лечение выполняли по общепризнанным показаниям, изложенным в Российских национальных клинических рекомендациях 2016 года [17].

При выполнении оперативного лечения были применены два варианта паратиреоидэктомии: поэтапная ультразвук-контролируемая с использованием ЧЛА и одномоментная паратиреоидэктомия. Первый вариант применяли согласно известной методике Пампутис С.Н. «Способ лечения первичного и вторичного гиперпаратиреоза», патент на изобретение №2392898 [18], которая подразумевает поэтапное (за несколько сеансов) удаление ОЩЖ при использовании диодного медицинского лазера «Лами» (рис. 2).

Второй вариант подразумевал одномоментное удаление ОЩЖ при выполнении открытой паратиреоидэктомии (рис. 3).

Таблица 2. Уровни основных лабораторных показателей у пациентов первой группы на дооперационном этапе
Table 2. Levels of the main laboratory indicators in the patients of the first group during the pre-operation stage

	N	Среднее	ДИ– -95,000%	ДИ– 95,000%	Мин.	Макс.	СОС
Са++	138	1,37	1,34	1,40	1,18	2,0	0,01
ПТГ	138	859,16	568,29	1150,03	84,06	3900,0	145,14

Примечание: N — количество пациентов, ДИ — доверительный интервал, Мин. — минимальное значение, Макс. — максимальное значение, СОС — стандартная ошибка среднего
Note: N — number of patients, CI — confidential interval, Min. — minimum value, Max. — maximum value, SEA — standard error of an average

Таблица 3. Дооперационные уровни основных лабораторных показателей у пациентов второй группы
Table 3. Pre-operative levels of basic laboratory indicators in patients of the second group

	N	Среднее	ДИ– -95,000%	ДИ– 95,000%	Мин.	Макс.	СОС
Ca++	49	1,27	1,25	1,30	1,22	1,33	0,02
ПТГ	49	167,15	149,01	183,6	70,0	202,5	16,95

Примечание: N — количество пациентов, ДИ — доверительный интервал, Мин. — минимальное значение, Макс. — максимальное значение, СОС — стандартная ошибка среднего
Note: N — number of patients, CI — confidential interval, Min. — minimum value, Max. — maximum value, SEA — standard error of an average

Рис. 2. а) Проведение ИЛФ хирургом и врачом УЗД; б) Появление неоднородной гиперэхогенной зоны неправильной формы вокруг световода в ткани ОЩЖ при воздействии ИЛФ
Fig. 2. a) Carrying out ILF by the surgeon and doctor of USD; b) Emergence of a non-uniform hyper echoic zone of irregular shape around the light guide in NTG fabric at influence of ILF

Критериями эффективности выполненных паратиреоидэктомий считали снижение уровней ПТГ и Ca++ в первые сутки и сохранение их на целевом уровне через 1 и 6 месяцев после операции.

Статистическая обработка полученных результатов выполнена на IBM PC совместимом компьютере с использованием MedCalc Statistical Software version 15.8 и пакета прикладных программ STATISTICA, version 10, StatSoft, Inc. (2011). Различия считались достоверными при достижении критического уровня, не превышающего 5%.

Результаты и обсуждение

Оперативное лечение в виде одномоментного удаления увеличенной ОЩЖ было выполнено 138 пациентам (73,8%) из 187 (100%), вошедших в исследование. В эту группу вошли 130 (94,2%) женщин и 8 (5,8%) мужчин. Средний возраст женщин составил 61,4±6,7 лет, мужчин — 58,2±5,1 лет, средний возраст в группе составил 64,1±6,9 лет. Уровни основных лабораторных показателей приведены в таблице 2.

Костная форма ПГПТ была выявлена у 101 (73,18%) пациента, висцеральная форма — у 16 (11,6%), смешанная форма — у 21 (15,21%). Висцеральная форма с наличием мочекаменной

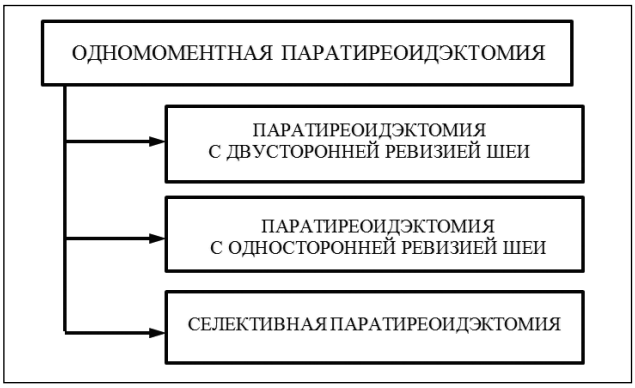

Рис. 3. Варианты одномоментной паратиреоидэктомии
Fig. 3. Single-stage parathyroidectomy variants

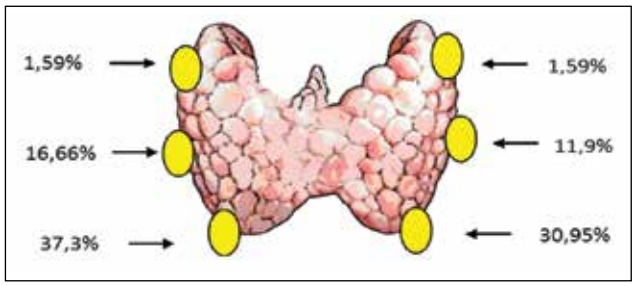

Рис. 4. Расположение измененных ОЩЖ у пациентов 1 группы
Fig. 4. Location of changed NTG in patients of group 1

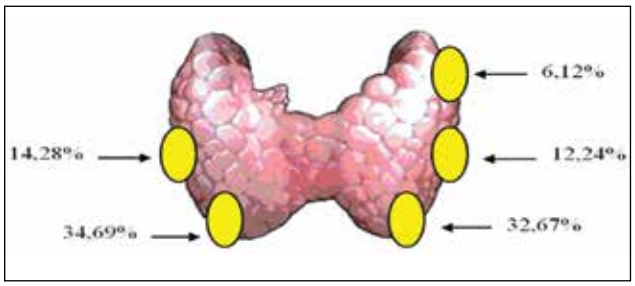

Рис. 5. Расположение измененных ОЩЖ у пациентов 2 группы
Fig. 5. Location of changed NTG in patients of group 2

болезни выявлена в 14 (10,14%) случаях, с наличием патологии ЖКТ — в 2 (1,45%). Смешанная форма с наличием костной патологии и мочекаменной болезни в 16 (11,6%) случаях и сочетание костной патологии с патологией ЖКТ — в 5 (3,62%).

По результатам УЗИ увеличенные ОЩЖ были визуализированы у 126 (91,3%) пациентов. У 12 (8,7%) — ОЩЖ при выполнении УЗИ были не обнаружены. На рисунке 4 представлено расположение измененных ОЩЖ, выявленных с помощью УЗИ. Средняя длина увеличенных ОЩЖ составила 18,79±1,1 мм, ширина — 11,51±0,87 мм, толщина — 9,48±0,62 мм; средний объем — 1,93±0,52 см^3.

Радионуклидные исследования были выполнены 19 (13,76%) пациентам, из них 12 (8,69%) пациентам с отсутствием ультразвуковой визуализации увеличенных ОЩЖ и 7 (5,07%) пациентам, у которых результат ТАПБ/ПТГ оказался отрицательным. Были последовательно применены планарная сцинтиграфия и ОФЭКТ. По результатам радионуклидных методов исследования, увеличенные ОЩЖ, были обнаружены: у 2 (10,53%) — в проекции верхнего полюса левой доли ЩЖ, у 5 (26,31%) — немного ниже нижнего полюса левой доли ЩЖ и у 7 (36,84%) пациентов немного ниже нижнего полюса правой доли ЩЖ. Интратиреоидно ОЩЖ были визуализированы у 2 (10,53%) — в правой доле и у 3 (15,79%) — в левой доле ЩЖ.

Оперативное лечение в виде поэтапной ультразвук-контролируемой паратиреоидэктомии с использованием ЧЛА было выполнено 49 пациентам (26,2%) из 187 (100%) вошедших в исследование (группа 2). В эту группу вошли женщины, средний возраст которых составил 71,3±5,2 лет. Уровни основных лабораторных показателей приведены в таблице 3.

Костная форма ПГПТ была выявлена у 33 (71,43%) пациентов, висцеральная форма — у 5 (10,2%), смешанная форма — у 9 (18,37%).

Таблица 4. Отличительные признаки двух вариантов паратиреоидэктомии
Table 4. Features of two parathyroidectomy variants

	Одномоментная паратиреоидэктомия	Поэтапная паратиреоидэктомия с применением ЧЛА
Обезболивание	Эндотрахеальный наркоз	Выполняется без обезболивания
Необходимость госпитализации	Стационарное лечение	Выполняется амбулаторно
Удаление увеличенной ОЩЖ	Одномоментное удаление (выделение из окружающих тканей с перевязкой питающего сосуда и отсечение)	Поэтапное удаление в течение нескольких сеансов (деструкция увеличенной ОЩЖ под воздействием ЧЛА)
Косметический дефект	Наличие послеоперационного рубца	Отсутствие каких-либо дефектов на коже (выполняется пункционно)

Таблица 5. Средние дооперационные и послеоперационные уровни ПТГ у пациентов первой и второй групп
Table 5. Average preoperative and postoperative levels of PTH in group I and II patients

	Одномоментная паратиреоидэктомия	Поэтапная паратиреоидэктомия с применением ЧЛА
До операции	859±145,14	167,15±16,95
1 сутки	52,58±5,19	--
1 месяц	46,43±1,74	48,31±3,17
6 месяцев	36,99±1,7	46,01±3,01

Висцеральная форма была выявлена только с наличием патологии ЖКТ. Смешанная форма была выявлена с сочетанием костной патологии и мочекаменной болезни.

У всех 49 (100%) пациентов увеличенные ОЩЖ были визуализированы с помощью УЗИ, при этом у всех пациентов была выявлена только одна увеличенная ОЩЖ. На рисунке 5 представлено расположение измененных ОЩЖ, выявленных с помощью УЗИ. Средняя длина увеличенных ОЩЖ составила 14,31±0,63 мм, ширина — 8,87±0,54 мм, толщина — 6,86±0,42 мм; средний объем — 0,5±0,07 см^3 (рис. 5).

Представленные в исследовании варианты выполнения паратиреоидэктомии посредством ультразвук-контролируемой чрескожной лазерной абляции и одномоментной паратиреоидэктомии имеют принципиальные отличия исполнения, представленные в таблице 4.

Принимая во внимание объективные отличия в исполнении этих двух вариантов паратиреоидэктомий, мы провели сравнение их клинической эффективности. При этом, в первую очередь, учитывались лабораторные критерии эффективности: после выполнения паратиреоидэктомии (любого из двух вариантов) должно произойти снижение уровней ПТГ до нормальных значений и Са++ до уровня нормо- или гипокальциемии.

В таблице 5 представлены дооперационные и послеоперационные уровни ПТГ у пациентов первой и второй групп.

В первой группе пациентов произошло достоверное ($p \leq 0,05$) снижение уровня ПТГ с 859±145,14 пг/мл до уровня нормы 52,58±5,19 пг/мл в первые сутки после операции. При этом, в дальнейшем через 1 и 6 месяцев уровень ПТГ не повышался и также оставался на нормальном уровне, достоверно ($p \leq 0,05$) различаясь только с дооперационным уровнем. Данные показатели ПТГ свидетельствуют об эффективности проведенного лечения у пациентов 1 группы.

Таблица 6. Средние дооперационные и послеоперационные уровни Ca^{++} у пациентов первой и второй групп
Table 6. Average preoperative and postoperative levels of Ca^{++} in the first and second group patients

	Одномоментная паратиреоидэктомия	Малоинвазивная паратиреоидэктомия под УЗ-навигацией с использованием ИЛФ
До операции	1,37±0,01	1,27±0,02
1 сутки	1,13±0,009	--
1 месяц	1,09±0,008	1,1±0,01
6 месяцев	1,15±0,005	1,11±0,01

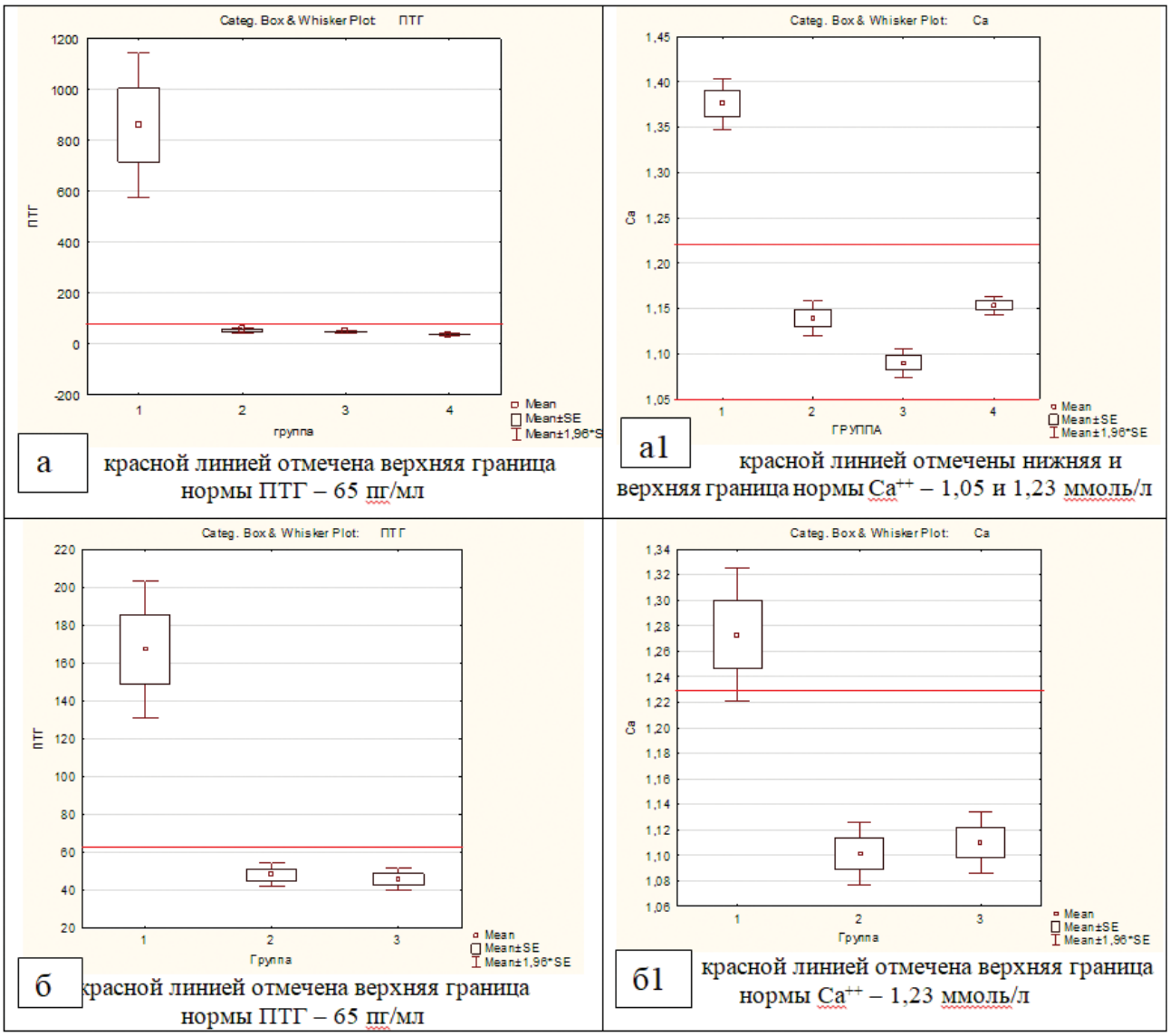

Рис. 6. Данные сравнения ПТГ и Ca++ в разные периоды оперативного лечения у пациентов 1 и 2 групп: а и а1 — при одномоментной паратиреоидэктомии; б и б1 — при ИЛФ
Fig. 6. These comparisons of PTH and Ca++ during the different periods of expeditious treatment at patients of 1 and 2 groups: a and a1 — at a one-stage paratireoidektomiya; b and b1 — at ILF

И во второй группе пациентов через 1 месяц после последнего сеанса произошло достоверное (p≤0,05) снижение уровня ПТГ с 167,15±16,95 пг/мл до уровня нормы 48,31±3,17 пг/мл. При этом, в дальнейшем через 6 месяцев уровень ПТГ оставался на нормальном уровне, достоверно (p≤0,05) различаясь только с дооперационным уровнем. Данные показатели ПТГ свидетельствуют об эффективности проведенного лечения у пациентов 2 группы.

Приведенные данные изменения уровня ПТГ в дооперационном и послеоперационном периодах свидетельствуют об эффективности выполнения оперативного лечения в обеих группах.

В таблице 6 представлены дооперационные и послеоперационные показатели Ca++ у пациентов первой и второй групп.

В первой группе пациентов произошло достоверное (p≤0,05) снижение уровня Ca++ с 1,37±0,01 ммоль/л до уровня нормокальциемии

1,13±0,009 ммоль/л в первые сутки после операции. При этом, в дальнейшем через 1 и 6 месяцев уровень Ca++ не повышался и также оставался на уровне нормокальциемии, достоверно (p≤0,05) различаясь только с дооперационным уровнем. Данные показатели Ca++ свидетельствуют об эффективности проведенного лечения у пациентов 1 группы.

И во второй группе пациентов через 1 месяц после последнего сеанса произошло достоверное (p≤0,05) снижение уровня Ca++ с 1,27±0,02 ммоль/л до уровня нормокальциемии 1,1±0,01 ммоль/л. При этом, в дальнейшем через 6 месяцев уровень Ca++ не повышался и также оставался на уровне нормокальциемии, достоверно (p≤0,05) различаясь только с дооперационным уровнем. Данные показатели Ca++ свидетельствуют об эффективности проведенного лечения у пациентов 2 группы.

Приведенные данные изменения уровня Ca++ в дооперационном и послеоперационном периодах свидетельствуют об эффективности выполнения оперативного лечения в обеих группах.

В послеоперационном периоде в обеих группах выявлено достоверное (p≤0,05) снижение до уровня нормы основных лабораторных показателей ПТГ и Ca++. В течение 6 месяцев уровни этих показателей не повышались и не понижались, оставаясь в пределах нормы.

Таким образом, приведенные результаты лабораторного исследования у пациентов первой группы, которым была выполнена одномоментная паратиреоидэктомия и у пациентов второй группы с выполненной поэтапной ультразвук-контролируемой паратиреоидэктомией с применением ЧЛА, проведенное оперативное лечение соответствует предъявляемым критериям эффективности (рис. 6).

Заключение

Сравнительный анализ основных лабораторных показателей при выполнении принципиально разных одномоментной паратиреоидэктомии, выполняемой в условиях специализированного хирургического стационара и поэтапной ультразвук-контролируемой с использованием ЧЛА, выполняемой в амбулаторно-поликлинических условиях позволил выявить отсутствие достоверных (p≤0,05) различий. Основные лабораторные показатели (послеоперационный уровень ПТГ и Ca++), имели сопоставимые параметры, что говорит о равной лечебной эффективности применяемых методик. Полученные в исследовании результаты позволяют учитывать индивидуальные особенности пациента и адресно подходить к оказанию специализированной хирургической помощи пациентам с первичным гиперпаратиреозом.

Литература

1. Дедов И.И. Первичный гиперпаратиреоз: клиника, диагностика, дифференциальная диагностика, методы лечения / И.И. Дедов, Г.А. Мельниченко, Н.Г. Мокрышева и др. // Проблемы эндокринологии. — 2016. — Т. 62, №6. — С. 40-77.
2. Garrel R. Interest of video-assisted minimally invasive surgery in primary hyperparathyroidism / R. Garrel, M. Bartolomeo, M. Makeieff et al. // Eur. Ann. Otorhinolaryngol. Head Neck Dis. — 2016. — Sep. — №133 (4). — P. 247-51.
3. Mehrabibahar M. Feasibility and safety of minimally invasive radioguided parathyroidectomy using very low intraoperative dose of Tc-99m MIBI / M. Mehrabibahar, Z. Mousavi, R. Sadeghi et al. // Int. J. Surg. — 2017. — Mar. — №39. — P. 229-233.
4. Черноусов А.Ф. «Комплексное» ультразвуковое исследование паращитовидных желез в диагностике и хирургическом лечении первичного гиперпаратиреоза / А.Ф. Черноусов, Л.И. Ипполитов, Г.Х. Мусаев // Хирургия. Журнал им. Н.И. Пирогова. — 2014. — №6. — С. 13-20.
5. Kurganov I.A. The minimally invasive video-assisted parathyroidectomy for primary hyperparathyroidism / I.A. Kurganov, S.I. Emel'yanov, D.Y. Bogdanov et al // Khirurgiia (Mosk). — 2017. — №7. — P. 33-39.
6. Bakkar S. Less is more: time to expand the indications for minimally invasive video-assisted parathyroidectomy / S. Bakkar, V. Matteucci, C. Corsini et al. // J. Endocrinol. Invest. — 2017. — Sep. — №40 (9). — P. 979-983.
7. Патрунов Ю.Н. Эффективность ультразвук-ассистированной, перкутанной лазерной абляции у пациентов с первичным гиперпаратиреозом / Ю.Н. Патрунов, С.Н. Пампутис, А.Н. Сенча и др. // «Ультразвуковая и функциональная диагностика». Тезисы VII Съезда Российской ассоциации специалистов ультразвуковой диагностики в медицине. — Москва, 2015. — №4. — С. 133.

8. Butt H.Z. Ultrasonography alone can reliably locate parathyroid tumours and facilitates minimally invasiveparathyroidectomy / H.Z. Butt, M.A. Husainy, A. Bolia et al. // Ann. R. Coll. Surg. Engl. — 2015. — Vol. 97 (6). — P. 420-424.
9. Pamputis S. Efficacy of ultrasound-guided percutaneous laser ablation in patients with primary Hyperparathyroidism / S. Pamputis, Y. Patrunov, A. Sencha et al. // European Congress of Radiology — Vienna, Austria. — March 2017. — P. 0178.
10. Kovatcheva R. US–guided high–intensity focused ultrasound as a promising non–invasive method for treatment of primary hyperparathyroidism / R. Kovatcheva, J. Vlahov, J. Stoinov et al. // Eur. Radiol. — 2014. — Vol. 24 (9). — P. 2052-2058.
11. Jiang T. Percutaneous Ultrasound–Guided Laser Ablation with Contrast–Enhanced Ultrasonography for Hyperfunctioning Parathyroid Adenoma: A Preliminary Case Series / T. Jiang, F. Chen, X. Zhou, Y. Hu // Int. J. Endocrinol. — 2015. — Vol. 673. — P. 604.
12. Lindeman B.M. Lower vitamin D levels in surgical hyperparathyroidism versus thyroid patients / B.M. Lindeman, C.E. Pesce, H L. Tsai et al. // Am. Surg. — 2014. — Vol. 80 (5). — P. 505-510.
13. Alherabi A.Z. Percutaneous ultrasound-guided alcohol ablation of solitary parathyroid adenoma in a patient with primary hyperparathyroidism / A.Z. Alherabi, O.A. Marglani, M.G. Alfiky, M.M. Raslan // Am. J. Otolaryngol. — 2015. — Vol. 36 (5). — P. 701-703.
14. Zhao J. Efficacy of ablation therapy for secondary hyperparathyroidism by ultrasound guided percutaneous thermoablation / J. Zhao, L. Qian, Y. Zu et al. // Ultrasound. Med. Biol. — 2016. — Vol. 42 (5). — P. 1058-1065.
15. Yu M.A. Safety and efficiency of microwave ablation for recurrent and persistent secondary hyperparathyroidism after parathyroidectomy: A retrospective pilot study / M.A. Yu, L. Yao, L. Zhang et al. // Int. J. Hyperthermia. — 2016. — Vol. 32 (2). — P. 180-186.
16. Колобанов А.А. Хирургическая тактика при первичном гиперпаратиреозе: автореф. дис. … канд. мед. наук: 14.01.17 / Андрей Александрович Колобанов. — Москва, 2019. — 24 с.
17. Первичный гиперпаратиреоз: клинические рекомендации [Электронный ресурс] // ФГБУ «НМИЦ эндокринологии» Минздрава России: офиц. сайт. — Режим доступа: https://www.endocrincentr.ru/sites/default/files/specialists/science/clinic-recomendations/kr88.pdf (Дата обращения: 13.08.2019).
18. Патент №2392898 Способ лечения первичного и вторичного гиперпаратиреоза / С.Н. Пампутис, Ю.К. Александров, Ю.Н. Патрунов. Заяв. 16.01.2009. Опубл. 27.06.2010 // Бюллетень «Изобретения. Полезные модели». — М., 2010. — №18.

ПОВОЛЖСКИЙ
ОНКОЛОГИЧЕСКИЙ
ВЕСТНИК

Том 10, №3. 2019

© А.В. Яриков, А.Ю. Ермолаев, И.И. Смирнов, А.А. Денисов, О.А. Перльмуттер, А.П. Фраерман, М.Ю. Докиш, И.В. Гунькин, 2019

УДК 611.711-033.2-07-089

МЕТАСТАТИЧЕСКОЕ ПОРАЖЕНИЕ ПОЗВОНОЧНИКА: ДИАГНОСТИКА И ТАКТИКА ХИРУРГИЧЕСКОГО ЛЕЧЕНИЯ

А.В. Яриков[1,2], А.Ю. Ермолаев[2,5], И.И. Смирнов[2], А.А. Денисов[3], О.А. Перльмуттер[2], А.П. Фраерман[2], М.Ю. Докиш[3], И.В. Гунькин[4]

[1]ФБУЗ «Приволжский окружной медицинский центр» ФМБА, г. Нижний Новгород
[2]ГБУЗ НО «Городская клиническая больница №39», г. Нижний Новгород
[3]ФГБУ «Российский ордена Трудового Красного Знамени научно-исследовательский институт травматологии и ортопедии им. Р.Р. Вредена» МЗ РФ, г. Санкт-Петербург
[4]ГБУЗ РМ «Мордовская республиканская центральная клиническая больница», г. Саранск
[5]ФГБОУ ВО «Приволжский исследовательский медицинский университет» МЗ РФ, г. Нижний Новгород

METASTATIC LESION OF THE SPINE: DIAGNOSIS AND TACTICS OF SURGICAL TREATMENT

A.V. Yarikov[1,2], A.Yu. Ermolaev[2,5], I.I. Smirnov[2], A.A. Denisov[3], O.A. Perl'mutter[2], A.P. Fraerman[2], M.Yu. Dokish[3], I.V. Gun'kin[4]

[1]Volga District Medical Center, Nizhny Novgorod
[2]City clinical hospital №39, Nizhny Novgorod
[3]Russian Scientific Research Institute of Traumatology and Orthopedics named after R.R. Vreden, Saint-Petersburg
[4]Mordovia Republican Central Clinical Hospital, Saransk.
[5]Privolzhsky Research Medical University, Nizhny Novgorod

Яриков Антон Викторович — кандидат медицинских наук, нейрохирург, травматолог-ортопед ФБУЗ «Приволжский окружной медицинский центр» ФМБА и ГБУЗ НО «Городская клиническая больница №39»
603028, г. Нижний Новгород, Московское шоссе, д. 144, тел. +7-950-618-13-54, e-mail: anton-yarikov@mail.ru
Yarikov A.V. — PhD (Medicine), Neurosurgeon, orthopedic traumatologist of the Volga District Medical Center, City clinical hospital №39
144 Moskovskoye Highway, Nizhny Novgorod, Russian Federation, 603028, tel. +7-950-618-13-54, e-mail: anton-yarikov@mail.ru

Реферат. Данные эпидемиологических исследований свидетельствуют о росте числа лиц с онкологическими заболеваниями. Костные метастазы представляют собой частое проявление генерализованного онкологического заболевания, ведь именно при злокачественных опухолях позвоночник чаще других костей скелета становится мишенью для метастазирования. В статье подробно изложены методы диагностики поражения позвоночника при онкопатологии. Особое внимание уделено шкалам, отражающим тяжесть состояния больного, степень поражения спинного мозга, выраженность болевого синдрома при метастазировании в позвоночник, прогноз выживаемости в онковертебрологии и оценку стабильности позвоночника при метастатическом поражении. Далее в работе представлены нерадикальные (декомпрессиия, вертебропластика) и радикальная (спондилэктомия, корпорэктомия) хирургические методы лечения
Ключевые слова: метастаз, опухоль позвоночника, вертебропластика, спондилэктомия, костная опухоль, корпорэктомия.

Abstract. Epidemiological studies show an increase in the number of people with cancer. Bone metastases are a frequent manifestation of generalized cancer, because it is in malignant tumors of the spine more often than other bones of the skeleton becomes a target for metastasis. The article describes in detail the methods of diagnosis of spinal lesions in cancer pathology. Particular attention is paid to the scales reflecting the severity of the patient's condition, the degree of spinal cord damage, the severity of pain in metastasis to the spine, the prognosis of survival in oncovertebrology and evaluation of the stability of the spine in metastatic lesions. Further, the paper presents non-radical (decompression, vertebroplasty) and radical (spondylectomy, corporectomy) surgical methods of treatment
Key words: metastasis, spinal tumor, vertebroplasty, spondylectomy, bone tumor, corporectomy.

Введение

Данные эпидемиологических исследований свидетельствуют о росте числа лиц с онкологическими заболеваниями [1, 2]. Это связано с увеличением продолжительности жизни населения, распространением методов диагностики, появлением новых продуктивных методов лечения онкологических заболеваний и рядом других факторов [3]. Костные метастазы (МТС) представляют собой частое проявление генерализованного онкологического заболевания [4]. Данные публикаций свидетельствуют о том, что при злокачественных опухолях позвоночник чаще других костей скелета становится мишенью для МТС [1, 3]. Оно занимает 3-е место по поражению после легких и печени [5-9]. Это обусловлено гематогенным путем метастазирования большинства злокачественных новообразований, хорошим кровоснабжением тел позвонков (ТП) и протяженностью отделов позвоночного столба [10].

Эпидемиология. По данным аутопсии, МТС в позвоночник определяются более чем у 70% онкологических больных [11, 12]. 4-20% всех опухолей костей скелета локализуются в позвоночнике, среди них 4,6% представлены первичными костными опухолями, остальные — МТС [1, 5, 7, 13].

Таблица 1. Распределение пациентов с МТС поражением позвоночника по виду первичной опухоли [14]
Table 1. Distribution of patients with MTS spinal damage by type of primary tumor [14]

Вид первичной опухоли	Частота встречаемости метастатического поражения позвоночника в популяции (%)
Рак легкого	12,8%
Гематологические опухоли	5,44%
Рак молочной железы	1,9%
Рак желудка	1,77%
Рак предстательной железы	1,49%
Рак печени	1,08%
МТС без первичного очага	0,81%
Другие МТС опухоли	5,31%

Наиболее частые источники МТС представлены в таблице 1.

По распределению МТС поражения в позвоночнике: грудной отдел (ГОП) составляют 60-80%, поясничный (ПОП) — 15-30%, шейный (ШОП) — 8,1-10% [7, 10, 15]. ГОП чаще является мишенью метастазирования рака легкого (через легочные вены и левые отделы сердца) и рак молочной железы (через анастомоз между непарной веной и сплетением Бэтсона). Рак простаты чаще метастазирует в люмбо-сакральный отдел через тазовое сплетение. Многоуровневое поражение встречается более чем у половины пациентов [2, 16]. Недавние исследования в этой области определили распределение МТС по частям позвонков, и оказалось, что чаще всего опухоли локализованы в задней части тела позвонка (ТП), но со временем их стали выявлять в передней части ТП и ножках [15].

Наиболее грозным осложнением МТС в позвоночник является компрессия спинного мозга (СМ) [14]. Более чем 30% из них вызывают неврологическую симптоматику: боль, нарушение функции тазовых органов, изменение чувствительности и двигательные расстройства [1]. Степень выраженности этих симптомов зависит от локализации и размеров опухоли, ее гистологической характеристики. При отсутствии своевременного лечения, неврологический дефицит быстро прогрессирует до параплегии/тетраплегии с чувствительными нарушениями и нарушением функции тазовых органов. Несомненно, наличие неврологических симптомов негативно влияет на качество жизни этих пациентов [1, 16].

Методы диагностики

Диагностические мероприятия при МТС поражении позвоночника преследует следующие цели:

1. Поиск первичного очага и оценка распространенности опухолевого процесса.

2. Получение информации непосредственно о зоне предполагаемого вмешательства: уточнение топографии и объема поражения, заинтересованности невральных структур, других окружающих органов и тканей. Дифференциальная диагностика поражения позвоночника по этио-

Таблица 2. Шкала Brice and McKisson [17]
Table 2. Brand and McKisson scale [17]

Группа	Степень нарушения	Описание
1	Слабая	Пациент может ходить
2	Умеренная	Возможны движения ногами, но самостоятельно передвигаться невозможно
3	Тяжелая	Слабые остаточные движения и чувствительные функции
4	Полная	Ниже уровня поражения нет двигательных, чувствительных и сфинктерных функций

логии: опухоль, гемангиома, аневризмальная киста, неспецифическое воспаление (остеомиелит позвонка), специфическое инфекционное поражение (туберкулез), гематологические опухоли и др.

Первостепенным является тщательный сбор анамнеза и физикальный осмотр с оценкой состояния лимфатических узлов. Лабораторная и инструментальная диагностика может включать следующие методы [14, 17-20, 10, 15]:

• Рентгенография является малоинформативным методом диагностики МТС позвоночника, но он позволяет выявить кифотическую или сколиотическую деформацию в положении стоя в отличие от МРТ или КТ, которые выполнены лежа [15, 21].

• КТ позволяет произвести оценку характера и объема поражения костной ткани и архитектоники в целом. По показаниям исследование проводится с внутривенным контрастным усилением для проведения КТ-ангиографии или с эндолюмбальным введением контрастного вещества для проведения КТ-миелографии.

• МРТ с контрастным усилением позволяет отличить опухолевую ткань от непораженной [2, 16].

• Селективная ангиография может быть использована как в диагностических, так и лечебных целях [15].

• МРТ головного мозга, ШОП, ГОП и ПОП с контрастным усилением.

• МСКТ грудной, брюшной полостей и органов таза с контрастным усилением — внутривенным и пероральным.

• Прицельное УЗИ щитовидной железы, почек, надпочечников, предстательной железы, матки и яичников, мочевого пузыря.

• Колоноскопия, иригография, эзофаго-гастро-дуоденоскопия и эзофаго, -гастрография.

• МР-диффузия всего тела (по показаниям).

• Исследование онкомаркеров крови: простат-специфический антиген у мужчин, CA-125 у женщин (рак яичников), альфа-фетопротеин (рак печени), хорионический гонадотропин (герминогенные опухоли), CA-19.9 (рак поджелудочной железы) и т.д.

• Простат-специфический антиген в плазме у мужчин, маммография у женщин, тщательное клиническое обследование лимфоузлов.

• При подозрении на миеломную болезнь: анализ суточной мочи на каппа-протеин Бенс-Джонса, анализ крови (электорофорез белков плазмы крови и иммунофорез для обнаружения каппа-линии IgG), рентгенографию плоских и длинных трубчатых костей[19].

• В качестве дополнительного метода однофотонная эмиссионная томография (ОФЭКТ) скелета с введением изотопа Tc99 и позитронно-эмиссионная томография (ПЭТ) могут применяться как с целью выявления других МТС, так и дифференциальной диагностике поражения позвоночника. Этот метод является чувствительным для большинства первичных и МТС опухолей позвоночника.

При отсутствии онкологического заболевания в анамнезе, в возрасте до 40 лет, диагностический поиск следует начинать с биопсии опухоли [14]. Для пациентов старше 40 лет биопсия не является первичным методом диагностики [17, 18]. К тому же биопсия костной ткани дает результаты только в 68-97% случаев, она более продолжительная в получении результата и опаснее в сравнении с биопсией лимфоузлов [16]. При наличии опухолевого поражения позвоночника

Таблица 3. Шкале ECOG
Table 3. To ECOG scale

0	Пациент полностью активен, способен выполнять все, как и до заболевания (90-100% по шкале Karnofsky)
1	Пациент неспособен выполнять тяжелую, но может выполнять легкую или сидячую работу (например, легкую домашнюю или канцелярскую работу, 70-80% по Karnofsky)
2	Пациент лечится амбулаторно, способен к самообслуживанию, но не может выполнять работу. Более 50% времени бодрствования проводит активно — в вертикальном положении (50-60% по Karnofsky)
3	Пациент способен лишь к ограниченному самообслуживанию, проводит в кресле или постели более 50% времени бодрствования (30-40% по Karnofsky)
4	Инвалид, совершенно не способен к самообслуживанию, прикован к креслу или постели (10-20% по Karnofsky)

по данным выше перечисленных методов обследования без первично выявленного очага, для уточнения диагноза показано проведение биопсии опухоли позвонка с последующим гистологическим и имунногистохимическим исследованием препарата [14, 18, 20]. Существуют следующие типы биопсии: пункционная, открытая инцизионная, эксцизионная [22, 3].

Выбор тактики лечения. При определении показаний к оперативному вмешательству учитываются следующие составляющие [7, 23]:

1. Онкологическая — оцениваются гистологические, иммуногистохимические и генетические характеристики МТС, тип опухоли, распространенность процесса в организме (резектабельность первичного очага, поражение лимфоузлов, количество МТС, их локализация, степень контроля над опухолевым процессом), ожидаемый ответ на лечение, сопутствующая патология или необходимость постоянного приема препаратов, увеличивающих периоперационные риски (антикоагулянты, цитостатики и пр.) и предполагаемая продолжительность жизни пациента. При короткой ожидаемой продолжительности жизни проведение обширных оперативных вмешательств нецелесообразно.

2. Неврологическая — включает сроки развития неврологического дефицита, степень его выраженности и длительность.

3. Биомеханическая — оценивается стабильность позвоночного столба, риск развития патологического перелома ТП.

Цели хирургического лечения:

• получение материала для патогистологического, иммуногистохимического исследований (биопсия);

• уменьшение интенсивности болевого синдрома;

• восстановление или предупреждение нарушения опорной функции ТП;

• сохранение функции СМ и его корешков;

• уменьшение объема опухоли (циторедукция) для возможности проведения адьювантной терапии, достижения временного локального контроля над опухолью для сохранения качества жизни;

• радикальное хирургическое лечение в случаях солитарных доступных для широкой резекции опухолей (в редких случаях).

Основанием для хирургического лечения служит ряд признаков [24, 4, 25]:

1. Устойчивый болевой синдром в результате компрессии нервных структур.

2. Нарастающий неврологический дефицит.

3. Отсутствие резервов лучевого и медикаментозного лечения.

4. Активный продолженный рост опухоли.

5. Нестабильность позвоночника, деформация, патологический перелом ТП.

6. Рентгенологические признаки компрессии СМ или корешков костными структурами.

7. Необходимость получения материала опухоли для патоморфологического или имунногистохимического анализа.

Проблемой в лечении опухолей позвоночника является выбор оптимального последовательности лечебных мероприятий [24]. К главным критериям отбора пациентов для операции относятся ожидаемую продолжительность жизни пациента, неврологическое состояние и тяжесть

Таблица 4. Интенсивность боли по шкале P.C. McAfee [6, 8]
Table 4. Pain Intensity on a scale P.S. McAfee [6, 8]

Баллы	Интенсивность болевого синдрома
0	Боли нет
1	Минимальная боль, не требующая приема наркотических препаратов
2	Боль средней интенсивности, контролируемая приемом наркотических препаратов
3	Выраженная боль, контролируемая периодическим приемом наркотических препаратов
4	Интенсивная боль, требующая постоянного приема наркотических препаратов

состояния больного, возможность улучшить состояние при минимальном хирургическом риске [1, 9, 13].

Для оценки степени нарушения функции СМ предложены схемы типа Брайса и МакКиссона (Brice and McKisson) [17] (табл. 2)

Общее состояние онкологического больного рекомендовано оценивать по шкале Karnofsky (0-100%) или ECOG (0-4 балла) (табл. 3) [26].

Для оценки выраженности болевого синдрома при МТС поражении позвоночника применяют шкалу McAfee P.C. и соавторов (табл. 4) [6, 8, 27, 28].

В качестве прогноза выживаемости в онковертебрологии применяется шкала Tokuhashi (табл. 5). Шкала включает 5 оценочных критериев: функциональный статус пациента, количество паренхиматозных МТС, количество МТС в позвоночник, характеристику первичного очага метастазирования, оценку неврологического статуса [24, 37, 29].

Для расчета оценки стабильности позвоночника используется шкала (Spine Instability Neoplastic Score - SINS) (табл. 6) [24, 10, 26].

Данная шкала включает 6 разделов и предполагает балльную оценку степени нестабильности

Таблица 5. Шкала прогноза выживаемости Tokuhashi [24, 30, 10]
Table 5. Tokuhashi Survival Forecast Scale [24, 30, 10]

Название блока	Признак	Количество баллов
Общее состояние (по шкале Карновского)	плохое состояние (≤40%)	0
	удовлетворительное состояние (50% - 70%)	1
	хорошее состояние (80%-100%)	2
Количество экстрапозвоночных МТС	≥3	0
	1 - 2	1
	1	2
Количество пораженных ТП	≥3	0
	1 - 2	1
	1	2
МТС во внутренние органы	невозможно удалить	0
	возможно, удалить	1
	нет	2
Первичный очаг	легкие, остеосаркома, желудок, мочевой пузырь, пищевод, поджелудочная железа	0
	печень, желчный пузырь, не верифицированный	1
	другие	2
	почки мочеточники	3
	прямая кишка	4
	щитовидная железа, молочная железа, простата, саркома мягких тканей	5

Степень выраженности неврологических нарушений (по шкале Frankel)	A — параплегия с полным нарушением чувствительности (клиника полного поперечного поражения СМ); B — параплегия с частичными чувствительными нарушениями	0
	C — парапарез с выраженным нарушением двигательных функций; D — парапарез с незначительным ограничением двигательных функций	1
	E — отсутствие неврологических осложнений либо наличие минимальных неврологических симптомов	2
Общее количество баллов 0 - 8: ожидаемая выживаемость менее 6 месяцев. Возможно проведение симптоматического лечения, включая паллиативную хирургию		
Общее количество баллов 9 - 11: ожидаемая выживаемость более 6 месяцев (у 30% пациентов более 12 месяцев). Возможно проведение паллиативное хирургическое лечение или резекция опухоли.		
Общее количество баллов 12 - 15: ожидаемая выживаемость более 12 месяцев. Возможно проведение резекция опухоли		

Таблица 6. Шкала SINS
Table 6. SINS scale

Название блока	Признак	Количество баллов
Локализация	Подвижный сегмент соединения 2-х отделов позвоночника	3
	Подвижный свободный сегмент (C3-C6, L2-L4)	2
	Полуригидный сегмент (T3-T10)	1
	Ригидный сегмент (S2-S5)	0
Боль возникает при движении в позвоночнике, проходит в положении лежа	Да	3
	Нет (время от времени, боль не связана с движением)	1
	Боли нет	0
Тип поражения	Литический	2
	Смешанный (остеолитический/остеобластический)	1
	Бластический	0
Рентгенологические признаки	Подвывих/подвижность позвонка	4
	Деформация Denovo (кифоз/сколиоз)	2
	Норма	0
Коллапс ТП	>50% снижение высоты	3
	<50% снижение высоты	2
	Нет снижения высоты, однако >50% тела позвонка поражено	1
	Норма	0
Вовлечение задних элементов позвонков (фасеточные суставы, ножки позвонков или перелом позвоночно-реберных сочленений или их опухолевое перерождение)	Двустороннее	2
	Односторонний	1
	Норма	0
Интерпретация данных шкалы Сумма баллов 0-6: нет нестабильности Сумма баллов 7-12: Возможно развитие нестабильности Сумма баллов 13-18: Явная нестабильность		

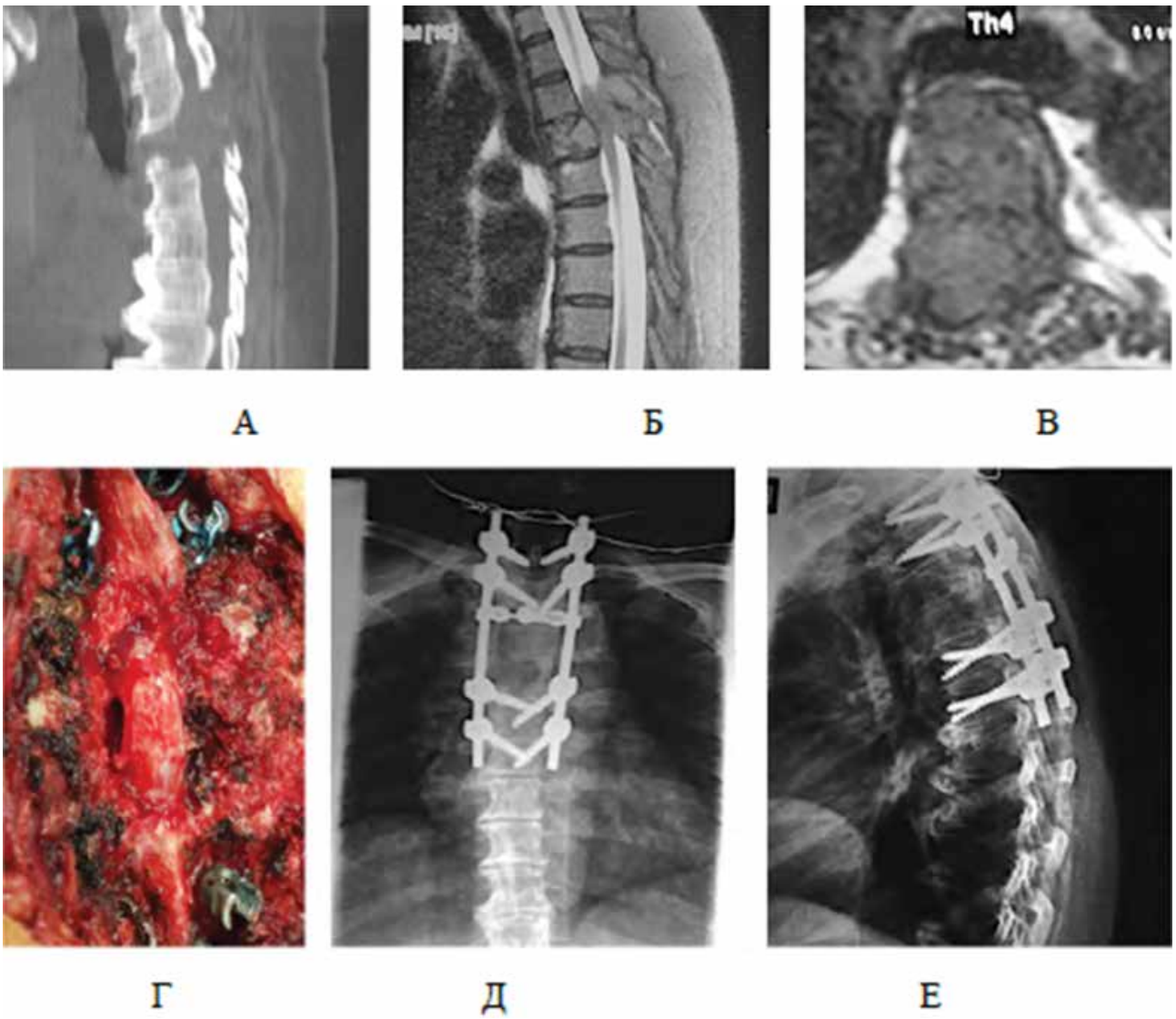

Рис. 1. Пациентка М., 55 лет, с МТС поражением Th3, Th4 на фоне почечно-клеточного рака и нижним парапарезом. По КТ литическое поражение ТП, по МРТ компрессия невральных структур мягкотканным МТС. Выполнена транспедикулярная фиксация Th1, Th2-Th5, Th6, удаление задних структур позвоночника и резекция мягкотканного интраканального новообразования
Fig. 1. Patient M., 55 years old, with MTS injury Th3, Th4 against the background of renal cell cancer and lower paraparesis. According to CT, lytic damage of VB, according to MRI compression of neural structures by soft-pot MTS. Transpedicular fixation of Th1, Th2-Th5, Th6, removal of posterior spinal structures and resection of soft-canal intracanal neoplasm was performed

позвоночника, позволяя установить потенциальный риск патологического перелома ТП, риск развития нестабильности позвоночника после проведенной декомпрессивной операции или установить наличие его нестабильности до лечения [24].

Хирургическое лечение. Патогистологическое исследование является обязательным в каждом случае хирургического лечения для получения актуальной информации об опухоли и адекватного выбора адьювантной терапии [2]. Вид оперативного пособия определяется в соответствии с поставленными целями и может включать следующие варианты:

1. *Декомпрессия невральных структур передним, передне-боковым, задним или задне-боковым доступом. Нерадикальные операции. Ламинэктомия:* проводится из заднего доступа.

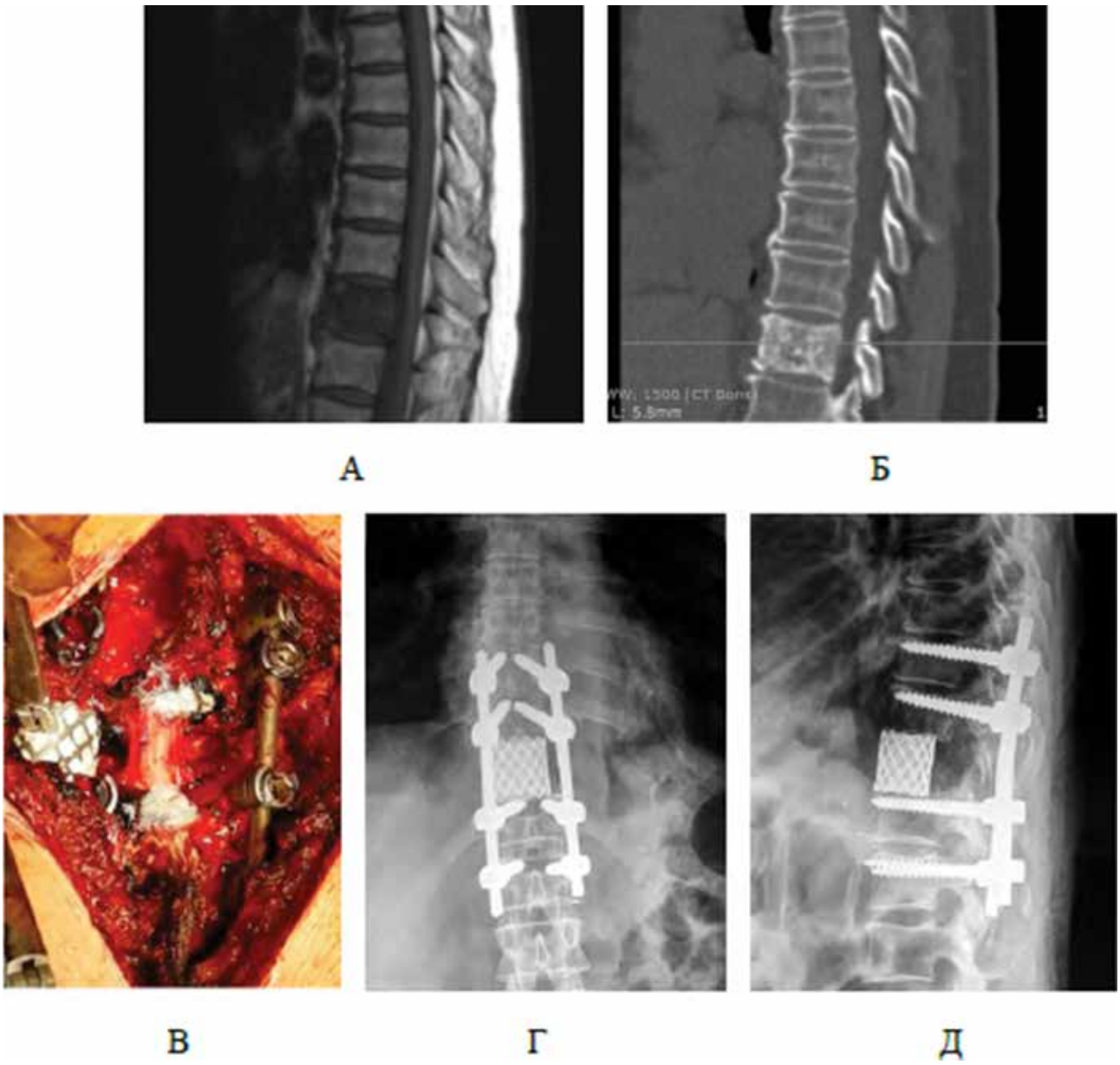

Рис. 2. Пациентка Ж., 64 года, с МТС Th11 ТП на фоне почечно-клеточного рака. Тотальное поражение ТП по МРТ, склеротические изменения Th11 на фоне приема бисфосфонатов. Выполнена транспедикулярная фиксация Th9, Th10-Th12, L1, «N-блок резекции» по Tomita Th11 и установка межтелового импланта после удаления МТС

Fig. 2. Patient J., 64 years old, with MTS Th11 VB against the background of renal cell cancer. Total damage of VB by MRI, sclerotic changes Th11 against the background of bisphosphonates intake. Transpedicular fixation of Th9, Th10-Th12, L1, «N-block resection» according to Tomita Th11 and installation of intertose implant after removal of MTS

Длина разреза обусловлена количеством заинтересованных позвонков. Декомпрессивные операции являются паллиативными и не предполагают удаление МТС, либо удаление опухоли незначительное и проводится для наиболее полноценной декомпрессии СМ [12]. Проведение декомпрессивного вмешательства служит целям профилактики прогрессирования неврологического дефицита, создания условий для восстановления функций и уменьшения болевого синдрома, вызванного компрессией структур позвоночного канала. Так же это позволяет убрать

болевой синдром, вызванный механической компрессией СМ, а также создать предпосылку к восстановлению неврологической функции. Сохранение стабильности позвоночника и интактность невральных структур являются одними из наиболее важных факторов для поддержания приемлемого качества жизни у пациентов с МТС позвоночника [26, 22]. При расположении опухоли дорсально от СМ, либо при распространении опухоли на дужки позвонка проводится максимальное удаление МТС путем удаления отдельными фрагментами или краевой резекции (если возможно) [11, 26]. При поражении мобильного сегмента или патологическом переломе ТП дополнительно проводится задняя стабилизация транспедикулярными винтами, при необходимости проводится вертебропластика (рис. 1) [14, 29, 12].

Целесообразность оперативного лечения таких пациентов обусловлена стремлением обеспечить приемлемый уровень качества жизни [24, 31]. Кроме того, как нам известно, при наличии грубого неврологического дефицита и невозможности самостоятельного передвижения крайне вероятно развитие тромбоэмболических осложнений, возникновение пневмоний и инфекции мочеполовой системы [22, 3]. Следовательно, неблагоприятный прогноз продолжительности жизни при наличии неврологического дефицита на фоне компрессии СМ связан не столько с наличием опухоли в организме, сколько с чрезвычайно высоким риском вышеперечисленных состояний.

2. *Вертебропластика.* Лица с выраженным вертебральным болевым синдромом, связанный с незначительной физической нагрузкой, ограничивающей активность больного и провоцирующей применение наркотических препаратов — вот основные показания для проведения вертебропластики у пациентов с МТС [32]. Часто вертебропластика показана лицам с короткой ожидаемой продолжительностью жизни, которым противопоказано открытое хирургическое вмешательство [5, 33]. Термический и химический факторы обусловлены цитотоксическим действием полиметилметакрилата, что обуславливает противоопухолевый эффект [5]. Пункционное введение костного цемента в ТП обеспечивает осевую стабильность позвоночника и быстрый обезболивающий эффект за счет предотвращения возникновения или прогрессирования компрессионных переломов и консолидации ТП [6, 8, 33]. Это позволяет снизить риск патологического перелома, уменьшить интенсивность аксиального болевого синдрома и его цитотоксическое действие элиминируют опухолевые клетки в ТП при наличии опухолевого процесса [14, 6, 8]. Кифопластика и вертебропластика противопоказаны при выявлении компрессии СМ [34]. Самым грозным осложнением данных операций является: миграция цемента в позвоночный канал со сдавлением СМ, развитием нижней параплегии и болевого радикулярного синдрома, тромбоэмболия легочной артерии и экстравертебральная миграция костного цемента [23, 33, 32, 35].

3. *Удаление опухоли парциальное, тотальное или «N-блок» резекция*

Техника проведения «N-блок резекции» по Tomita. При правильном отборе лиц неврологические исходы, купирование болевого синдрома и прогноз в отношении жизни пациента после спондилэктомии существенно лучше в сравнении с лучевой терапией и нерадикальной операцией [15, 11, 22]. В момент операции необходимо достаточно широко мобилизовать паравертебральные мышцы, так чтобы на интересующем уровне были обнажены поперечные отростки и проксимальные участки ребер [36]. При поражении ГОП скелетируются ребра на 8 см латерально, париетальная плевра отслаивается от ребер и позвонков. Затем проводится транспедикулярная фиксация позвонков выше и ниже уровня позвонка пораженного опухолью (объем фиксации позвоночника определяется по шкале SINS, в зависимости от уровня поражения). Следующим этапом проводится резекция ребер с двух сторон не менее чем на 7 см латерально от позвоночно-реберных углов. Межреберные нервно-сосудистые пучки с двух сторон лигируются. Проводится ламино- и/или фасетэктомия. Резекция остистых отростков, дужек и суставных отростков осуществляется по возможности в пределах здоровой кости с целью абластики. Корешок/корешки, выходящие на уровне пораженного позвонка при необходимости также лигируются. Затем осуществляется подход к ТП, скелетируется передняя поверхность ТП выше и ниже пораженного ТП. Мягкие ткани вокруг ТП

между его поверхность и париетальной плеврой тупо отслаиваются в передних и боковых направлениях, от передней поверхности ТП отделяется аорта и нижняя полая вена. Спереди от ТП проводится проволочная пила [36]. Межпозвонковые диски пересекаются при помощи проволочных пил. Задняя продольная связка пересекается микроножницами с двух сторон. ТП ротируется относительно СМ и удаляется единым блоком (N-блок). В межтеловом промежутке устанавливается протез ТП (рис. 2). Монтаж системы стабилизации продольными и поперечным стержнями [14, 22, 36].

Корпорэктомия всегда сопровождается последующей реконструкцией позвоночника. Переднебоковой доступ к ШОП выполняется по средствам продольного, либо поперечного разреза кожи по складке шеи и разделения листков глубокой фасции шеи [26]. К ТП ГОП и ПОП переднебоковой доступ осуществляется путем торакотомии, костотрансверсэктомии по VincentMenard (Th4-Th11) или трансплеврально-трансдиафрагмальным, ретроперитонеально-экстраплевральным доступы (по Hodson или Mirbaha) на (Th11-L2) или трансперитонеальным лапаротомическим, ретроперитонеальным доступами на (L3-L5) [37]. Передний доступ к ТП Th1-Th5 может быть осуществлен: трансстернальным, трансстернальным биклавикулярным, надключичным, трансклавикулярным. Положение пациента во время переднего или переднебокового доступа на спине или на боку. Переднебоковые доступы к ТП Th4-Th6 на левом боку, на уровне Th10-L5 на правом боку [14, 37].

Многие исследователи выделяют высоковаскуляризированные опухоли (Grade III), умеренно васкуляризированные опухоли (Grade II), низковаскуляризированные опухоли (Grade I) и бессосудистые (Grade 0) в зависимости от степени накопления контрастного препарата во время ангиографии [38]. Для предупреждения интраоперационной кровопотери всем пациентам проводится прямая аортография и ангиография корешковых артерий. При видимой обильной васкуляризации опухоли проводится одномоментная эмболизация эфферентов клеевой композицией или микроспиралями. Тем не менее, даже после эмболизации крупных эфферентов объем интраоперационной кровопотери сокращается только на 50% [38-40]. Использование в лечении пациентов с МТС в позвоночник Золедроновой кислотой может так же способствовать предотвращению массивной кровопотери [41].

Заключение

С увеличением онкологической настороженности, расширением практики применения современных методов диагностики (ПЭТ, МСКТ, МРТ), проведением пункционной биопсии для выявления гистологической характеристики опухоли, прогрессом системной терапии алгоритмы лечения МТС позвоночника за последнюю декаду претерпели изменения. Для выбора последовательности и объема комплексного лечения — онкологам, нейрохирургам, химиотерапевтам, радиологам необходимо работать как мультидисциплинарная команда и руководствоваться единым алгоритмом ведения лиц с МТС поражением позвоночника.

Литература

1. Коновалов Н.А., Назаренко А.Г., Асютин Д.С., и др. Комплексная оценка исходов хирургического лечения пациентов с метастатическими поражениями позвоночника // Вопросы нейрохирургии им. Н.Н. Бурденко. — 2015. — Т. 79, №3. — С. 34-44.
2. Коновалов Н.А., Назаренко А.Г., Асютин Д.С., и др. Применение интраоперационных средств нейровизуализации и системы навигации в хирургическом лечении первичных и метастатических опухолей позвоночника // Вопросы нейрохирургии имени Н.Н. Бурденко. — 2016. — №2. — С. 5-14
3. Ptashnikov D., Usikov V., Mikhaylov D., et al. Preoperative embolization vs. local hemostatic agents in spinal surgery of hypervascular metastases // 14th Annual Meeting of the International Society for the Advancement of Spine Surgery (ISASS). — Miami, Florida, USA. — April 30 - May 2, 2014.
4. Бывальцев В.А. Метастазы шейного отдела позвоночника: способы коррекционного лечения // Клиническая неврология. — 2008. — №4. — С. 30-33.
5. Джинджихадзе Р.С., Лазарев В.А., Горожанин А.В., и др. Перкутанная вертебропластика // Нейрохирургия. — 2005. — №1. — С. 36-40.
6. 6. Усиков В.Д., Пташников Д., Магомедов Ш.Ш., и др. Чрескожная вертебропластика у больных с метастазами в позвоночник // Травматология и ортопедия России. — 2008. — №2 (48). — С. 49-52.

7. Миронова Ю.А., Шершевер А.С., Дубских А.О., и др. Комбинированное лечение пациентов с метастазами злокачественных опухолей в позвоночник и болевым синдромом // Уральский медицинский журнал. — 2012. — №4 (96). — С. 97-102.
8. Кострицкий С.В., Семенов Д.В., Широкорад В.И., и др. Чрескожная вертебропластика у больных с метастазами рака почки в позвоночник // Онкоурология. — 2013. — №1. — С. 24-28.
9. Жуковец А.Г., Касюк А.А., Бабкин А.В., Мазуренко А.Н. Хирургическое лечение пациентов с метастатическим поражением позвоночника // Онкологический журнал. — 2012. — Т. 6, №3 (23). — С. 5-8.
10. Балаев П.И., Люлин С.В., Мещерягина И.А. Малоинвазивные хирургические вмешательства в лечении больных с метастатическим поражением позвоночника // Саркомы костей, мягких тканей и опухоли кожи. — 2016. — №3. — С. 22-25.
11. Заборовский Н.С., Кострицкий С.В., Пташников Д.А., Широкорад В.И. Метастатическое поражение позвоночника на фоне почечно-клеточного рака: результаты лечения и выживаемость после удаления опухоли // Хирургия позвоночника. — 2017. — Т. 14, №4. — С. 110-116.
12. Широкорад В.И., Кострицкий С.В., Заборовский Н.С., Пташников Д.А. Комбинированное лечение метастазов почечно-клеточного рака в позвоночник // Онкоурология. — 2017. — Т. 13, №2. — С. 43-48.
13. Орлов В.П., Идричан С.М., Кравцов М.Н., и др. Опыт хирургического лечения больных с опухолями позвоночника и спинного мозга в специализированном стационаре // Вестник Российской военно-медицинской академии. — 2014. — №2 (46). — С. 63-66.
14. Коновалов Н.А., Голанов А.В., Асютин Д.С., и др. Клинические рекомендации по лечению пациентов с метастатическим поражением позвоночника // Ассоциация Нейрохирургов России, Москва, — 2016. — URL:http://ruans.org/Files/Pdf/Guidelines/spinal_metastasis.pdf
15. Kim D., Vaccaro A., Dickman C., et al. Surgical Anatomy and Techniques to the Spine. — 2nd edition. — Elsevier Inc., 2013.
16. Konovalov N.A., Nazarenko A.G., Asyutin D.S., et al. Combined evaluation of results of spine metastasis surgery in stage of wide spread of cancer metastasis // European Association of Neurosurgical Societies (EANS). — 2014 — Прага, Чехия.
17. Гринберг М.С. Нейрохирургия. — М.: МЕДпресс-информ, 2010. — 1008 с.
18. Джинджихадзе Р.С., Древаль О.Н., Лазарев В.А., и др. Тактика хирургического лечения при миеломном поражении позвоночника и спинного мозга // Хирургия позвоночника. — 2006. — №4. — С. 55-60.
19. Джинджихадзе Р.С., Древаль О.Н., Лазарев В.А., и др. Нейрохирургические вмешательства в комплексном лечении миеломного поражения позвоночника с синдромом компрессии спинного мозга и его корешков // Нейрохирургия. — 2007. — №4. — С. 20-25.
20. Джинджихадзе Р.С., Древаль О.Н., Лазарев В.А., Ветрилэ С.Т. Хирургическое лечение миеломного поражения позвоночника и спинного мозга // Нейрохирургия. — 2007. — №3. — С. 72-79.
21. Konovalov N.A., Nazarenko A.G., Asyutin D.S., et al. Image-guided and navigation-assisted surgery for primary and metastatic tumors of the spine // European Association of Neurosurgical Societies (EANS). — 2015. — Рим, Италия.
22. Заборовский Н.С., Пташников Д.А., Михайлов Д.А., и др. Результаты оперативного лечения 845 больных с метастатическим поражением позвоночника // Актуальные проблемы травматологии и ортопедии, сборник научных статей, посвященный 110-летию РНИИТО им. Р.Р. Вредена. — Санкт-Петербург, 2016. — С. 69-74.
23. Валиев А.К., Мусаев Э.Р., Сушенцов Е.А., Борзов К.А. Чрескожная вертебропластика при метастатическом поражении позвоночника // Саркомы костей, мягких тканей и опухоли кожи. — 2009. — №1. — С. 23-27.
24. Королишин В.А. Комбинированное лечение пациентов с метастатическим поражением позвоночника: дисс. — Москва, 2016. — 185 с.
25. Бывальцев В.А., Барза П. Возможности хирургического лечения при метастазах в шейном отделе позвоночника // Хирургия позвоночника. — 2009. — №1. — С. 42-48.
26. Заборовский Н.С., Пташников Д.А., Михайлов Д.А., и др. Множественная миелома позвоночника: выживаемость, осложнения и неврологический статус после хирургического лечения // Травматология и ортопедия России. — 2016. — Т. 22, №4. — С. 7-15.
27. Пташников Д.А., Усиков В.Д., Магомедов Ш.Ш. Хирургическое лечение больных со злокачественными опухолями шейного отдела позвоночника // Травматология и ортопедия России. — 2005. — №1 (34). — С. 5-8.
28. Усиков В.Д., Пташников Д.А. Реконструктивные операции в комплексной терапии больных с гиган-

токлеточной опухолью позвоночника // Травматология и ортопедия России. — 2005. — №1 (34). — С. 12-15.
29. Пташников Д.А., Магомедов Ш.Ш., Татаринцев А.П., Роминский С.П. Анализ классификаций и алгоритмов хирургического лечения опухолей позвоночника, современный подход в планировании // Вопросы онкологии. — 2018. — Т. 64, №2. — С. 185-189.
30. Пташников Д.А. Геронтологические аспекты хирургического лечения больных с первичными и метастатическими опухолями позвоночника, осложненными патологическими переломами // Успехи геронтологии. — 2005. — Т. 16. — С. 114-118.
31. Усиков В.Д., Пташников Д.А., Магомедов Ш.Ш. Корпор- и спондилэктомия в системе хирургического лечения опухолей позвоночника // Травматология и ортопедия России. — 2010. — №2 (56). — С. 140-142.
32. Парфенов В.Е., Мануковский В.А., Алексеев Е.Д., и др. Пункционная чрескожная вертебропластика в лечении патологии позвоночника // В книге: Сборник лекций по актуальным вопросам нейрохирургии. — Санкт-Петербург, 2008. — С. 386-419.
33. Дуров О.В., Шевелев И.Н., Тиссен Т.П. Вертебропластика при лечении опухолей позвоночника // Хирургия позвоночника. — 2004. — №4. — С. 68-73.
34. Кандыба Д.В., Мануковский В.А., Кравцов М.Н., Федоренков А.В. Осложнения пункционной вертебропластики // Травматология и ортопедия России. — 2008. — №3 (49). — С. 85а-86.
35. Коновалов Н.А., Назаренко А.Г., Асютин Д.С., и др. Применение интраоперационных средств нейровизуализации и системы навигации в хирургическом лечении первичных и метастатических опухолей позвоночника // Вопросы нейрохирургии имени Н.Н. Бурденко. — 2016. — №2. — С. 5-14.
36. Ваккаро А.Р. Хирургия позвоночника. Оперативная техника = Spine Surgery. Operative Techniques: пер. 2-го изд.: пер. с англ. яз. // А.Р. Ваккаро, И.М. Барон; ред. Ю.А. Щербук; пер. М.П. Дружинин. — М.: Изд-во Панфилова, 2015. — 422 с.: ил.
37. Булыщенко Г.Г., Кравцов М.Н., Свистов Д.В., и др. Оперативные доступы к шейному, грудному и поясничному отделам позвоночника и позвоночного канала (вариант классификации) // Вестник Российской военно-медицинской академии. — 2016. — №4 (56). — С. 186-190.
38. Ruth Thiex M., Mitchel B. Harris, Corey Sides, et al. The role of preoperative transarterial embolization in spinal tumors. A large single-center experience // The Spine Journal. — 2013. — Vol. 13. — P. 141-149.
39. Pikis S.I.E., Barzilay Y., Hasharoni A., et al. Preoperative embolization of hypervascular spinal tumors: current practice and center experience // Neurological research. — 2014. — Vol. 36, №6. — P. 502-509
40. George M., Ghobrial N.C., James Harrop, et al. Preoperative spinal tumor embolization: An institutional experience with Onyx // Clinical Neurology and Neurosurgery. — 2013. — Vol. 115. — P. 2457-2463.
41. Juan Wu W.Z., Yan Tan, Xiao-Yuan Hu, et al. Zoledronic Acid May Reduce Intraoperative Bleeding in Spinal Tumors: A Prospective Cohort Study // BioMed Research International. — 2015. — Vol. 2015. — P. 2-7.

© Р.А. Гасымов, 2019

УДК 616-006.6(479.24)

ЗАБОЛЕВАЕМОСТЬ И СМЕРТНОСТЬ ОТ ЗЛОКАЧЕСТВЕННЫХ НОВООБРАЗОВАНИЙ В АРАНСКОМ ЭКОНОМИЧЕСКОМ РЕГИОНЕ АЗЕРБАЙДЖАНСКОЙ РЕСПУБЛИКИ ЗА 2018 ГОД

Р.А. Гасымов[1,2]

[1]Центральная районная больница МЗ АР, г. Агджабеди, Азербайджанская Республика
[2]Национальный центр онкологии МЗ АР, г. Баку, Азербайджанская Республика

MORBIDITY AND MORTALITY FROM MALIGNANT TUMORS IN THE ARAN ECONOMIC REGION OF THE REPUBLIC OF AZERBAIJAN IN 2018

R.A. Gasymov[1,2]

[1]Central District Hospital, Agjabedi, The Republic of Azerbaijan
[2]National Center of Oncology, Baku, The Republic of Azerbaijan

Гасымов Рустам Ахмед оглы — заведующий онкологическим отделением Центральной районной больницы г. Агджабеди; заочный докторант Национального центра онкологии МЗ АР
AZ1012, г. Баку, ул. Г. Зардаби, д. 79Б
Gasimov Rustam Ahmed oglu — Head of the Oncology Department of the Central District Hospital of Agjabadi; correspondence doctoral student of the National Center of Oncology
79B G. Zardabi Str., Baku, The Republic of Azerbaijan, AZ1012

Реферат. Анализ заболеваемости населения Азербайджанской Республики злокачественными новообразованиями в Аранском экономическом регионе в 2018 году выявил относительно высокий уровень заболеваемости у лиц мужского населения в сравнении с лицами женского населения, где величина интенсивного показателя составила 104,2⁰/₀₀₀₀ против 112,8⁰/₀₀₀₀ у лиц женского пола. Наиболее высокий коэффициент пораженности, превышающий общерегиональный, был установлен в г. Мингечаур как для лиц мужского пола (641,0⁰/₀₀₀₀), так и для лиц женского пола (1079,4⁰/₀₀₀₀). Наиболее высокий уровень смертности выявлен у лиц мужского пола, где общий коэффициент смертности для лиц мужского пола составил 83,4⁰/₀₀₀₀, а для лиц женского пола — 35,0⁰/₀₀₀₀. Максимальная величина стандартизованного показателя по возрасту приходится как у лиц мужского пола, так и женского пола на возрастную группу 50-59 лет (33,9⁰/₀₀₀₀ и 38,2⁰/₀₀₀₀ соответственно).
Ключевые слова: злокачественные новообразования, смертность, летальность, стандартизованный показатель.

Abstract. The analysis of the incidence of malignant neoplasms in the Aran economic region in the Republic of Azerbaijan in 2018 revealed a relatively high level of morbidity in the male population in comparison with the female population, where the value of the intensive indicator was 104.2⁰/₀₀₀₀ against 112.8⁰/₀₀₀₀ in the female population. The highest incidence rate, exceeding region-wide, was installed in the Mingachevir for both males (641.0⁰/₀₀₀₀) and for females (1079.4⁰/₀₀₀₀). The highest mortality rate was found in males, where the total mortality rate for males was 83.4⁰/₀₀₀₀, and for females — 35.0⁰/₀₀₀₀. The maximum value of the standardized indicator by age is for both males and females in the age group 50-59 years (33,9⁰/₀₀₀₀ and 38,2⁰/₀₀₀₀ respectively).
Key words: malignant tumors, mortality, lethality, standardized indicator.

За последние годы отмечается стабильный рост заболеваемости злокачественными новообразованиями в большинстве стран мира. При этом социально-экономические последствия проблемы возрастания заболеваемости и смертности от злокачественных новообразований становятся актуальными, особенно для стран со слабой экономикой, так как они располагают ограниченными ресурсами для выполнения задач по охране здоровья населения [1].

В государствах Европейского региона уровни заболеваемости имели почти двукратные отличия и колебались в пределах 193-338 на 100 тыс. населения. Наиболее высокие уровни отмечены

Таблица 1. Экстенсивный показатель основных нозологических форм злокачественных новообразований в Аранском экономическом регионе за 2018 год
Table 1. Extensive indicator of the main nosological forms of malignant neoplasms in the Aran economic region for 2018

Нозологии	Экстенсивный показатель (в %)	
	Муж.	Жен.
Рак молочной железы	0,2	32,7
Рак бронхов, трахеи, легких	18,8	3,2
Рак желудка	16,9	5,3
Прямая кишка, анус	5,4	5,7
Лимфома	5,0	4,1
Всего	46,3	51,0

в Дании, Франции и Нидерландах (338,1, 324,6 и 304,8 на 100 тыс. соответственно) [2].

Из особенностей международной статистики важно отметить, что во всех странах мира отношение показателей смертности к заболеваемости весьма высокое, что говорит о наличии серьезных проблем в радикальном лечении рака.

Целью настоящего исследования явилось изучение заболеваемости и смертности злокачественными новообразованиями в Аранском экономическом регионе республики за 2018 год.

Для оценки эпидемиологической ситуации в изучаемом регионе были использованы нижеследующие статистические величины: экстенсивный, интенсивный, стандартизованный показатели, показатель пораженности на 100 тыс. населения, коэффициент смертности и летальности.

Данные статистические величины были рассчитаны по методике, предложенной ВОЗ, рекомендованные для количественной оценки состояния здоровья и болезни [3-5].

Аранский экономический регион республики — самый крупный по территории, площадь которого составляет 24,7% от общей территории Азербайджана. Общее количество населения составляет свыше 2 млн человек, из которых 50,2% составляют лица женского пола. Данный экономический регион включает в себя 16 административных территориальных районов и 2 города.

Проведенный статистический анализ выявил, что показатель экстенсивности у лиц мужского пола составил 48,0% против 52,0% у лиц женского пола. При этом величина заболеваемости у лиц мужского пола по величине интенсивного показателя составила 104,2‰, а у лиц женского пола — 112,8‰. Следует отметить на достаточно высокую вариабельность показателя заболеваемости в изучаемых районах региона. Так, наиболее высокий уровень заболеваемости злокачественными новообразованиями был отмечен у лиц мужского пола в г. Мингечаур (192,9‰), а наиболее низкий в Агджабединском районе (47,7‰). Аналогичная картина была отмечена и у лиц женского пола (211,1‰ в Евлахском районе против 63,3‰ в Кюрдамирском районе).

Основные нозологические формы злокачественных новообразований за изучаемый период представлены в таблицах 1 и 2.

Как видно из таблицы 2, ведущую позицию среди представленных нозологий у мужчин занимают злокачественные новообразования легких (19,7‰), у женщин — рак молочной железы (36,9‰).

Для определения потребностей в медико-санитарной помощи и планировании служб здравоохранения нами был рассчитан показатель пораженности. Проведенный статистический анализ позволил установить величину показателя пораженности для лиц мужского пола на

Таблица 2. Интенсивный показатель основных нозологических форм злокачественных новообразований в Аранском экономическом регионе за 2018 год
Table 2. Intensive indicator of the main nosological forms of malignant neoplasms in the Aran economic region for 2018

Нозологии	Интенсивный показатель (на 100 тыс. нас.)	
	Муж.	Жен.
Рак молочной железы	0,2	36,9
Рак бронхов, трахеи, легких	19,7	3,6
Рак желудка	17,6	6,0
Прямая кишка, анус	5,6	6,1
Лимфома	5,1	4,4

уровне 302,4‰, а для лиц женского пола — 477,6‰. Следует отметить, что наиболее высокий уровень данного показателя, превышающий общерегиональный, был установлен в г. Мингечаур как для лиц мужского пола (641,0‰), так и для лиц женского пола (1079,4‰).

Ранжируя статистический материал по нозологическим формам, следует отметить, что у лиц мужского пола наиболее высокий уровень отмечен в случае заболевания раком желудка — 34,1‰, а у лиц женского пола в случае рака молочной железы — 184,7‰ (рис. 1).

Анализ данных по изучению показателей смертности выявил относительно высокий уровень у лиц мужского пола в сравнении с лицами женского пола. Так, если показатель общего ко-

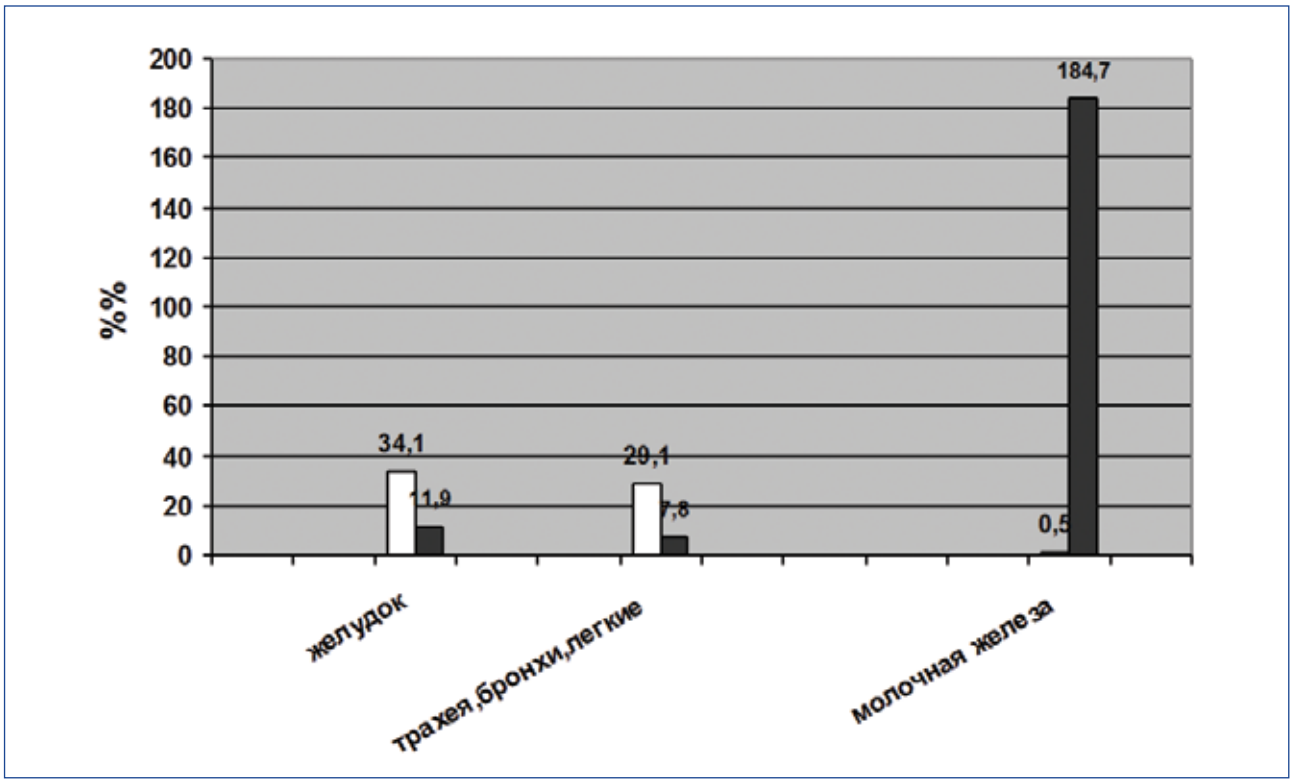

Рис. 1. Показатели пораженности злокачественными новообразованиями в Аранском экономическом регионе за 2018 год
Fig. 1. The prevalence of malignant neoplasms in the Aran economic region for 2018

Таблица 3. Стандартизованный показатель заболеваемости злокачественными новообразованиями в Аранском экономическом регионе
Table 3. Standardized incidence rate of malignant neoplasms in the Aran economic region

Возраст	Численность населения		Интенсивный показатель (0/0000)		Средний стандарт		Стандарт. показатель (0/0000)	
	Муж.	Жен.	Муж.	Жен.	Муж.	Жен.	Муж.	Жен.
0-17	291773	263156	5,1	2,7	29417,2	26492,2	1,5	0,7
18-29	230711	226126	12,6	14,6	23260,8	22764,3	2,9	3,3
30-39	144409	143903	37,4	55,6	14559,6	14486,8	5,4	8,0
40-49	132312	139127	68,0	131,5	13340,0	14006,0	9,1	18,4
50-59	115399	124115	291,2	306,2	11634,8	12494,8	33,9	38,2
60-69	42934	49345	724,4	530,9	4328,7	4967,6	31,3	26,4
70>	34308	47563	580,0	370,0	3458,9	4788,3	20.1	17,7
—	991846	993335	104,2	112,8	100000	100000	104,2	112,7

эффициента смертности для лиц мужского пола составил 83,4‰, то для лиц женского пола — 35,0‰.

Аналогичная картина была отмечена и при расчете коэффициента летальности (66,3% против 27,9% соответственно).

Анализируя статистический материал по изучению 5-летней выживаемости в изучаемом экономическом регионе республики, следует отметить достаточно высокую вариабельность изучаемого показателя. Так, наиболее высокая величина 5-летней выживаемости была отмечена в Имишлинском административном районе (64,0%), а наиболее низкая величина — в Уджарском административном районе (19,5%). Величина общерегионального показателя составила 33,4%.

Расчет показателя агрессивности (отношение смертности к заболеваемости) выявил высокий уровень показателя у лиц мужского пола (0,8) в сравнении с лицами женского пола (0,6).

Расчет стандартизованного показателя заболеваемости злокачественными новообразованиями в Аранском экономическом регионе республики представлен в таблице 3.

Стандартизованный показатель рассчитывался с использованием возрастных групп населения, проживающих в данном регионе, не прямым методом стандартизации.

Как видно из таблицы 3, отмечается стабильный рост уровня заболеваемости с увеличением возраста, максимальная величина которого приходится как у лиц мужского пола, так и женского пола на возрастную группу 50-59 лет (33,9‰ и 38,2‰ соответственно).

Выводы

1. Наиболее высокий уровень заболеваемости отмечен у лиц мужского пола, где величина интенсивного показателя составила 104,2‰ против 112,8‰ у лиц женского пола. Следует отметить на достаточно высокую вариабельность показателя заболеваемости в изучаемых районах региона.

2. Наиболее высокий коэффициент пораженности, превышающий общерегиональный, был установлен в г. Мингечаур как для лиц мужского пола (641,0‰), так и для лиц женского пола (1079,4‰).

3. Статистический анализ показателя смертности выявил его относительно высокий уровень у лиц мужского пола в сравнении с лицами женского пола, где общий коэффициент смертности для лиц мужского пола составил 83,4‰ и для лиц женского пола — 35,0‰.

4. Аналогичная картина отмечена и при расчете коэффициента летальности (66,3% против 27,9% соответственно).

5. Отмечен стабильный рост уровня заболеваемости с увеличением возраста, максимальная величина которого приходится как у лиц мужского пола, так и женского пола на возрастную группу 50-59 лет (33,9‰ и 38,2‰ соответственно).

Литература

1. Всемирный банк / Международный банк реконструкции и развития. Доклад о мировом развитии 2003 года: Устойчивое развитие в меняющемся мире. Преобразование институтов, рост и качество жизни. — М.: Весь Мир, 2003. — 280 с.
2. Иванилов А.К. Заболеваемость злокачественными новообразованиями в мире, РФ и отдельных ее регионах (обзор литературы) / А.К. Иванилов // Молодой ученый. — 2014. — №2. — С. 337-339.
3. Биглхол Р., Бонита Р., Кьельстрем Т. Основы эпидемиологии. ВОЗ. — Женева, 1994. — С. 17-47.
4. Океанов А.Е., Моисеев П.И., Левин Л.Ф. / Под ред. О.Г. Суконко / Статистика онкологических заболеваний. — Минск: РНПЦ ОМР им. Александрова, 2014. — 382 с.
5. Петрова Г.В., Грецова О.П., Старинский В.В. и др. Характеристика и методы расчета статистических показателей, применяемых в онкологии. — М.: МНИОИ им. П.А. Герцена, 2005. —39 с.

ONCOLOGY
BULLETIN
OF THE VOLGA REGION

Vol. 10, no. 3. 2019

© С.Б. Пинский, В.А. Белобородов, В.В. Дворниченко, Ю.К. Батороев, 2019

УДК 616.441-006.6-056.7

НАСЛЕДСТВЕННЫЙ МЕДУЛЛЯРНЫЙ РАК ЩИТОВИДНОЙ ЖЕЛЕЗЫ

С.Б. Пинский[1], В.А. Белобородов[1], В.В. Дворниченко[2], Ю.К. Батороев[2]

[1]ФГБОУ ВО «Иркутский государственный медицинский университет» МЗ РФ, г. Иркутск
[2]Иркутская государственная медицинская академия последипломного образования — филиал ФГБОУ ДПО РМАНПО Минздрава России, г. Иркутск

HEREDITARY MEDULLARY THYROID CANCER

S.B. Pinskiy[1], V.A. Beloborodov[1], V.V. Dvornichenko[2], Yu.K. Batoroev[2]

[1]Irkutsk State Medical University, Irkutsk
[2]Irkutsk State Medical Academy of Postgraduate Education — Branch Campus of the FSBEI FPE RMACPE MOH Russia, Irkutsk

Пинский Семен Борисович — доктор медицинских наук, профессор кафедры общей хирургии и анестезиологии ФГБОУ ВО «Иркутский государственный медицинский университет» МЗ РФ
664046, г. Иркутск, ул. Байкальская, д. 118, тел. (3952) 70-37-29
Pinskiy S.B. — D. Sc. (Medicine), Professor of General Surgery and Anesthesiology Department of Irkutsk State Medical University
118 Baikalskaya Str., Irkutsk, Russian Federation, 664046, tel. (3952) 70-37-29

Реферат. Медуллярный рак (МР) — единственная опухоль щитовидной железы (ЩЖ), развивающаяся из парафолликулярных С-клеток, которые являются частью диффузной нейроэндокринной системы, синтезируют преимущественно кальцитонин, а также полипептиды и биологически активные вещества. МР встречается редко и составляет от 2 до 10% от числа больных со злокачественными опухолями ЩЖ. С 2000 по 2018 гг. в Иркутском областном онкологическом диспансере были оперированы 3030 больных по поводу злокачественных опухолей ЩЖ, у 205 (6,8%) из них диагностирован МР. Различают 2 клинические формы МРЩЖ: спорадические и наследственные. Спорадические формы составляют около 70% МР, не имеют генетического происхождения или характерного типа наследования. Дооперационная диагностика МР трудна из-за отсутствия типичных клинических проявлений и недостаточной информативности традиционных методов исследований. Наиболее достоверным и эффективным способом первичной диагностики МР служит определение концентрации кальцитонина в сыворотке крови, который является специфическим маркером. Удаление ЩЖ до развития МР, выполненное в раннем детстве, на основании положительного генетического исследования имеет лучший клинический исход, чем после тиреоидэктомии по поводу уже развившегося заболевания. Современные методы лучевой и химиотерапии являются малоэффективными при МРЩЖ. Выживаемость больных зависит от размеров опухоли, адекватности операции, наличия или отсутствия метастазов. Комплексное изучение позволяет идентифицировать наследственные варианты, оперативно диагностировать семейные и спорадические формы МР и своевременно выполнить радикальные вмешательства.
Ключевые слова: медуллярный рак щитовидной железы, наследственный, спорадический, мутация в гене RET.

Abstract. Medullary carcinoma (MR) is the only tumor of the thyroid gland (CH), which develops from parafollicular C-cells, which are part of the diffuse neuroendocrine system, which mainly synthesize calcitonin, as well as polypeptides and biologically active substances. MR is rare and ranges from 2 to 10% of the number of patients with malignant thyroid tumors. From 2000 to 2018, 3030 patients were operated on for thyroid cancer in the Irkutsk Regional Oncology Center, 205 (6.8%) of them were diagnosed with MR. There are 2 clinical forms of PH; sporadic and hereditary. Sporadic forms make up about 70% of MR, do not have a genetic origin or a characteristic type of inheritance. Preoperative diagnosis of MR is difficult due to the lack of typical clinical manifestations and the lack of information content of traditional research methods. The most reliable and effective method for the primary diagnosis of MR is the determination of serum calcitonin concentration, which is a specific marker. The removal of the thyroid gland before the development of MR, performed in early childhood, based on a positive genetic study, has a better clinical outcome than after thyroidectomy for an already developed disease. Modern methods of radiotherapy and chemotherapy are not very effective for PHT. Survival of patients depends on the size of the tumor, the adequacy of the operation, the presence or absence of metastases. A comprehensive study allows us to identify hereditary variants, promptly diagnose familial and sporadic forms of MR, and promptly carry out radical interventions.
Key words: medullary thyroid cancer, hereditary, sporadic, RET gene germline mutation.

Медуллярный рак (МР) относят к нейроэндокринным опухолям щитовидной железы (ЩЖ). МР является единственной опухолью ЩЖ, развивающейся из парафолликулярных С-клеток, которые являются частью диффузной нейроэндокринной системы, синтезируют преимущественно кальцитонин, а также различные полипептиды и биологически активные вещества. Эта опухоль является гормонально-активной.

МР встречается относительно редко и составляет от 2 до 10% от числа больных с злокачественными опухолями ЩЖ. Данные отечественных и зарубежных авторов о частоте МР находятся в пределах этих значений [1-3]. В последние два десятилетия отмечается снижение его частоты за счет заметного увеличения высокодифференцированных форм (папиллярного и фолликулярного) РЩЖ [3, 4]. В структуре злокачественных опухолей ЩЖ в детском возрасте медуллярная карцинома составляет примерно 5% [5, 6]. С 2000 по 2018 гг. в Иркутском областном онкологическом диспансере были оперированы 3030 больных по поводу злокачественных опухолей ЩЖ, у 205 (6,8%) из них диагностирован МР.

Различают 2 клинические формы МРЩЖ: спорадические и наследственные. Спорадические формы, которые составляют около 70% МР, не имеют четко выявленного генетического происхождения или характерного типа наследования. Наследственные формы относятся к генетическим заболеваниям с аутосомно-доминантным типом наследования.

МРЩЖ является основным компонентом наследственного синдрома множественной эндокринной неоплазии 2 типа (МЭН-2), в рамках которого выделяют 3 основных варианта: МЭН-2А. МЭН-2Б и семейный МРЩЖ (СМРЩЖ, FMTC-синдром). На наследственные формы приходится 20-30 случаев МРЩЖ, из них 60-85% пациентов с синдромом МЭН-2А, 5% — с синдромом МЭН-2Б и 10-35% — с СМРЩЖ.

В настоящее время выявлено значение протоонкогенов и генов-супрессоров в происхождении МРЩЖ. Генетической основой и маркером МЭН-2 является герминальная мутация RET-протоонкогена, локализованного в центромерном участке 10-й хромосомы. При синдроме МЭН-2А и МЭН-2Б у носителей специфических мутаций гена RET МРЩЖ развивается с вероятностью до 100%, при СМРЩЖ — в 80-90%. Соматические мутации гена RET при спорадическом МР отмечены у 40-60% пациентов, из них в 75% диагностирована мутация M918T, которая является наиболее агрессивной и трансформирующей мутацией RET и является причиной плохого клинического исхода [7, 8].

При синдроме СМРЩЖ отсутствуют феохромоцитома (ФХ) и первичный гиперпаратиреоз (ПГПТ). Большинство авторов рассматривают СМРЩЖ как клинический вариант МЭН-2А или МЭН-2Б с пониженной специфичностью, при котором МРЩЖ манифестирует в более позднем возрасте и наследуется во многих поколениях [3]. Однако наличие МР на момент постановки диагноза не исключает в дальнейшем возможность развития ФХ и ПГПТ. В литературе приводятся наблюдения, когда в семьях, в которых предполагалось наличие СМРЩЖ, в последующем выявлялись признаки МЭН-2А. Это послужило основанием считать СМРЩЖ фенотипическим вариантов МЭН-2А с более низкой пенетрантностью ФХ и ПГПТ [9].

Развитие медуллярной карциномы на фоне гиперплазии С-клеток отличает МР при синдроме МЭН от спорадического. Тиреокальцитонин, вырабатываемый С-клетками ЩЖ, является антагонистом паратгормона околощитовидных желез и оказывает гипокальциемическое действие. С-клетки чувствительны к концентрации кальция в крови и при длительной кальциемии наблюдается их гиперплазия. В связи с этим, определение уровня кальцитонина в сыворотке периферической крови является специфичным показателем функциональной активности С-клеток и ценным диагностическим тестом МР. Прогрессирование гиперплазии к неоплазии С-клеток является отличительной чертой унаследованных форм МРЩЖ.

Медуллярные карциномы могут секретировать АКТГ, что приводит к возможному развитию синдрома Кушинга. Редкость подобных наблюдений объясняется тем, что только 2-3% всего синтезируемого АКТГ обладает биологической активностью. Большинство описанных в литературе наблюдений больных с МРЩЖ АКТГ-эктопический синдром возник при прогрессировании заболевания, часто при наличии отдаленных метастазов [10].

Спорадические формы МР чаще наблюдаются в возрасте более 40-50 лет. При наследственной форме средний возраст примерно в 1,5-2 раза ниже, чем при спорадической. К моменту диагностики заболевания средний возраст больных с наследственным МР при МЭН-2А составляет 20-30 лет [11-13], а при МЭН-2Б — до 10 лет [12, 13]. Манифестация МРЩЖ при семейной форме наступает в более позднем возрасте (между 20 и 40 годами), чем при МЭН-2А [3, 9, 12, 14].

Соотношение женщин и мужчин при МРЩЖ составляет от 1,3:1 до 4,3:1 [2, 14]. При этом, частота встречаемости среди мужчин и женщин не отличается при наследственном МР, а при спорадическом у женщин встречается в 2-3 раза чаще [11].

МРЩЖ обычно является первым клиническим проявлением синдрома МЭН-2. Клинические проявления МР мало чем отличаются от других форм рака ЩЖ и также обусловлены его размерами, локализацией и стадией процесса. Опухоль отличается медленным темпом роста, обычно плотной консистенцией, чаще не инкапсулирована. Наряду с общими проявлениями, характерными для всех опухолей ЩЖ, у 1/3 пациентов отмечается диарея, обусловленная гормональной активностью медуллярной карциномы.

Типичной локализацией МР является средняя треть доли ЩЖ, где в норме больше всего С-клеток [15]. Опухоль протекает безболезненно, варьирует в размерах. Опухоли диаметром менее 1 см называют медуллярными микрокарциномами ЩЖ [11, 16]. Спорадические формы МР характеризуются однофокусным поражением, в 70-80% локализуются в одной доле ЩЖ [1, 13].

Подавляющее большинство наследственных МР представляют собой синхронно или несинхронно развивающиеся двусторонние поражения ЩЖ. При МЭН-синдроме МРЩЖ манифестирует очень рано, в отличие от спорадического характеризуется высокой агрессивностью клинического течения.

Для МР характерна высокая частота метастазов. У 50-75% пациентов в момент обследования выявляются метастазы в регионарные лимфатические узлы шеи и переднего средостения, в 10% — отдаленные метастазы (чаще всего в легкие, печень, кости) [17, 18]. Отличительной особенностью МР при МЭН-2, по сравнению со спорадической карциномой, является более быстрое метастазирование в регионарные лимфатические узлы, отдаленные метастазы, прежде всего, возникают в печени, лимфатических узлах средостения и легких. Микрокарциномы МРЩЖ характеризуются высоким уровнем регионарного метастазирования (19%) [11].

Отмечена зависимость частоты метастазирования от объема и формы МР. При мультифокальной опухоли метастазы в лимфатических узлах возникают чаще, чем при монофокальных как при спорадических формах МР, так и при наследственных. При многофокусном спорадическом МР метастазы в лимфоузлах отмечены в 90%, а отдаленные — в 50%, при монофокальном спорадическом — соответственно у 41% и у 18% пациентов; при многофокусном наследственном МР — соответственно в 48% и в 17%, при монофокальном — в 14% и в 5% [19]. Наиболее агрессивное течение МР отмечено при синдроме МЭН-2Б и наличии мутации гена M918T, а более благоприятное — при семейном МРЩЖ и мутации гена RAS [7, 11].

Дооперационная диагностика МР остается трудной из-за отсутствия типичных клинических проявлений и недостаточной информативности обычно используемых и доступных методов исследований. Современные методы ультразвукового и допплерографического исследований, которые вошли в «золотой стандарт» обследования больных с патологией ЩЖ, не являются строго специфическими. При МРЩЖ эхографическая картина характеризуется наличием образования с четкими или неровными контурами, неоднородной эхоструктурой, снижением или отсутствием интранодулярного кровотока, снижением эхогенности с гиперэхогенным фокусом в центральной части.

Новым перспективным методом в установлении локализации МРЩЖ и его метастазов у больных с МЭН-2 является ПЭТ, которая имеет ряд преимуществ по сравнению с РКТ и МРТ. При ПЭТ используются радиофармпрепараты, меченые позитроноактивными изотопами, чаще — 18-F-фтордезоксиглюкоза. ПЭТ является перспективным в диагностике МР, особенно по-

сле оперативного вмешательства и при угрозе рецидива после операции.

Тонкоигольная аспирационная биопсия (ТАБ) ЩЖ и увеличенных лимфоузлов под контролем УЗИ, которая считается достаточно надежным и эффективным в диагностике тиреоидной патологии, при МР обладает низкой чувствительностью [11]. Многообразие вариантов МРЩЖ и особенности его строения обуславливают сложности при цитологической интерпретации исследуемого материала на светооптическом уровне. По сводным литературным данным, точность цитологической диагностики МР составляет 50-86% [20, 21].

Остается сложной и морфологическая дифференциальная диагностика. Гистологически наследственный МРЩЖ не отличается от спорадического. Гистологическими факторами неблагоприятного прогноза при семейном МРЩЖ считают некроз опухоли, плоскоклеточную метаплазию, наличие менее 50% кальцитонин-экспрессирующих клеток, иммунореативность к раковому эмбриональному антигену при отсутствии реактивности к кальцитонину.

Наиболее достоверным и эффективным способом первичной диагностики МРЩЖ служит определение концентрации кальцитонина в сыворотке крови, который является специфическим маркером. Для диагностики определяют базальный уровень кальцитонина и после проведения проб с пентагастрином или внутривенным введением кальция. Определение уровня базального и стимулированного кальцитонина является единственным методом раннего выявления МР на доклинической стадии, хорошо коррелирует с размерами опухоли и наличием метастазов, критерием радикальности выполненного оперативного вмешательства, наличия резидуальной опухолевой ткани или неудаленных метастазов и хорошим прогностическим фактором при идентификации обследуемых с высоким риском рецидива МР. Важное значение придается определению раково-эмбрионального антигена (РЭА), который наряду с кальцитонином считается отличным маркерами МРЩЖ.

В последние два десятилетия в мировой практике основой диагностики наследственных форм МРЩЖ являются молекулярно-генетические исследования — выявление герминальной мутации гена RET. В последние годы в России появились возможности генетического тестирования на молекулярном уровне [11, 12, 14, 22].

В РОНЦ им. Н.Н. Блохина Минздрава России, на основании комплексного клинико-генеалогического, генетико-биологического и молекулярно-генетического изучения семей с МРЩЖ, разработаны фено- и генетические критерии, позволяющие идентифицировать наследственные варианты [12, 20]. В медицинском радиологическом научном центре им. А.Ф. Цыба (Обнинск) совместно с Медико-генетическим научным центром (Москва) впервые в России изучены клинико-морфологические особенности наследственного МР и зависимость клинического течения от локализации и типа мутаций гена RET у больных и их родственников [14, 22]. В эндокринологическом научном центре (Москва) изучен спектр герминальных и спорадических мутаций генов RET и RAS и доказано влияние вида мутации на агрессивность течения МРЩЖ [11, 23]. В России впервые проведена дородовая диагностика в семьях с синдромом МЭН-2А и семейного МРЩЖ [12].

Генетические исследования показаны всем лицам с семейной предрасположенностью к МЭН-2, всем больным с МРЩЖ, родственникам первой степени родства с целью установления носителей патологического гена и предрасположенность к развитию МР и включить их в «группы генетического риска» для динамического наблюдения и профилактики этого заболевания.

Основным методом лечения МРЩЖ является хирургический. Дискуссионным остается вопрос о выборе объема операции на первичном опухолевом очаге, сроках проведения профилактической тиреоидэктомии.

В настоящее время сроки проведения операции на доклиническом уровне рекомендуется устанавливать с учетом групп риска по данным RET-мутации.

В 2009 г. Американская тиреоидологическая ассоциация (АТА) по МРЩЖ предложила различать 4 уровня риска (А, В, С, Д), которые зависят от агрессивности течения МР, возраста больных и пенетрантности МРЩЖ, статуса RET-мутации и данных о поврежденном кодоне [24], а в 2015 г. представила обновленный вариант, согласно которому рекомендовано различать 3 уровня ри-

ска — самый высокий (Higest), высокий (High), умеренный (Moderate) и сроки проведения профилактической тиреоидэктомии [3].

Уровень А включает RET-мутации в 768, 790, 791, 804 и 891 кодонах, характеризуется наименьшим агрессивным течением. Уровень В включает мутации RET в 609, 611, 618, 620 и 630 кодонах, имеет низкий уровень агрессивности. Уровень С включает мутации в 634 кодоне, характеризуется существенным риском агрессивного течения. Уровень Д включает мутации в 883 и 918 и 922 кодонах, характеризуется наиболее ранней манифестацией заболевания, самым высоким риском метастазирования и смертности.

Профилактическая тиреоидэктомия считается показанной детям с мутациями уровней Д, С и В. Дискуссионным остается вопрос о сроках и объеме ее проведения.

В 2009 г. ATA рекомендовала проводить профилактическую тиреоидэктомию всем носителям герминальной RET-мутации за исключением ряда случаев, относящихся к уровню А. Детям с мутациями уровня Д профилактическая тиреоидэктомия показана в течение первого года жизни, с мутациями уровня С и В — до 5-летнего возраста, а профилактическую центральную лимфодиссекцию при наличии метастазов в лимфатических узлах, размерах опухоли более 5 мм и базальном уровне кальцитонина более 40 пг/мл. Детям с мутацией уровня А (в ряде случаев уровня В) проведение операции возможно после 5 лет — при условии нормального уровня базального и стимулированного кальцитонина, отсутствии изменений по данным УЗИ шеи (ежегодно) и низкой агрессивности МР в семейном анамнезе [24]. Согласно рекомендациям ATA (2015 г.) при самом высоком риске агрессивности профилактическая тиреоидэктомия показана в первый год жизни, при высоком — до 5-летнего возраста, при умеренном — с 5-летнего возраста [3].

В 2012 г. отечественная экспертная группа [25], а в 2013 г. Российская ассоциация эндокринологов [26] представили проект национальных клинических рекомендаций по диагностике и лечению МРЩЖ, которые согласуются с рекомендациями ATA (2009) по срокам проведения профилактической тиреоидэктомии и лимфодиссекции.

В отечественной литературе приводятся данные о профилактической тиреоидэктомии на доклинической стадии МР, в том числе и у детей из семей с риском развития синдрома МЭН [22, 27]. В 2016 году представлен первый в России обобщенный опыт РОНЦ им. Н.Н. Блохина и МРНЦ им. А.Ф. Цыба (Обнинск) профилактических тиреоидэктомий у 10 бессимптомных носителей герминальных мутаций в гене RET из семей с синдромом МЭН-2 (9) и семейным МРЩЖ (1) [22]. С учетом семейных особенностей проявления МРЩЖ авторы рекомендуют проводить профилактическую тиреоидэктомию при наличии мутации в 634-м кодоне (уровень С) – в возрастном интервале от 3 до 9 лет¸ в 620-м кодоне (уровень В) — у детей старше 10 лет при регулярном контроле уровня кальцитонина и УЗИ органов шеи. Авторы отмечают, что удаление ЩЖ до развития МРЩЖ, выполненное в раннем детстве, на основании положительного генетического исследования имеет лучший клинический исход, чем у пациентов после тиреоидэктомии по поводу уже развившегося МРЩЖ.

Современные методы лучевой и химиотерапии являются мало эффективными при МРЩЖ, но в ряде случаев использовали при неоперабельных опухолях и при отдаленном метастазировании с паллиативной и симптоматической целью [6, 20].

В последнее десятилетие получила признание таргетная противоопухолевая терапия у пациентов с метастазами МРЩЖ, которая обладает высоким терапевтическим потенциалом и низкой токсичностью по сравнению с традиционной химиотерапией. Используются различные препараты (вандетаниб, кабозантиниб, сорафениб, сунитиниб), которые ингибируют тирозинкиназзависимый онкогенез. По мнению многих авторов, вандетаниб является препаратом выбора в лечении неоперабельного и прогрессирующего МРЩЖ у взрослых и у детей [17, 28, 29].

Выживаемость больных зависит от размеров опухоли, адекватности операции, наличия или отсутствия метастазов. Клиническими плохими прогностическими факторами считаются пожилой возраст, мужской пол, экстратиреоидное и экстранодальное распространение опухоли, значительное послеоперационное повышение уровня кальцитонина и отдаленные метаста-

зы [15]. Важную прогностическую роль играют мутации RET (у пациентов с МЭН-2Б МР обычно более агрессивен, чем у пациентов с МЭН-2А). Наиболее благоприятный прогноз отмечен при МР в составе МЭН-2А, наихудшим он оказался при синдроме МЭН-2Б, промежуточное положение занимает спорадический несемейный МРЩЖ. Гистологическими факторами плохого прогноза считают некроз опухоли, плоскоклеточную метаплазию, наличие менее 50% Са-экспрессирующих клеток, иммунореактивность к РЭА [30]. Специфическая выживаемость составляет 65-90% спустя 5-летний период и 45-85% — спустя 10-летний период наблюдения [19, 31].

Спорной остается хирургическая тактика при рецидиве МР после первичного лечения. Большинство авторов считают показанным повторное оперативное вмешательство, несмотря на неизбежно более высокий уровень осложнений [32, 33].

В заключение следует подчеркнуть, что в современных условиях алгоритм диагностики семейных форм МРЩЖ должен включать тщательный анализ семейного анамнеза, анализ ДНК на наличие мутаций RET-протоонкогена. Комплексное клинико-генеалогическое и молекулярно-генетическое изучение семей с МРЩЖ позволяют идентифицировать наследственные варианты, оперативно диагностировать семейные и спорадические формы МР и своевременно выполнить радикальные вмешательства.

Литература

1. Знаменский А.А., Ветшев П.С., Жиовтов В.А., Шпажникова Т.И. Хирургическая тактика лечения спорадической формы медуллярного рака щитовидной железы // Рак щитовидной железы. Современные принципы диагностики и лечения. — СПб, 2009. — С. 52-54.
2. Романчишен А.Ф., Лисовский О.В. Выбор тактики лечения больных спорадическим медуллярным раком щитовидной железы // Вестник хирургии. — 2006. — №4. — С. 46-48.
3. Wells S., Asa S., Dralle H. et al. Revised American Thyroid Association Guidelines for the Management of Medullary Thyroid Carcinoma // Thyroid. — 2015. — Vol. 25 (6). — P. 567-610.
4. Хоперия В.Г., Сичинава Р.М., Войтенко В.В., Мельниченко Е.И. Структура рака щитовидной железы по данным специализированной клиники эндокринной хирургии // Современные аспекты хирургической эндокринологии. — Харьков, 2011. — С. 433-443.
5. Ильин А.А., Румянцев П.О., Медведев В.С. и др. Рак щитовидной железы у детей и подростков // Материалы IV Всероссийского тиреоидологического конгресса. — М., 2007. — С. 62-63.
6. Поляков В.Г., Шишков Р.В., Павловская А.И., Козлова В.М. 30-летний опыт лечения медуллярного рака щитовидной железы у детей и подростков в НИИ детской онкологии и гематологии ГУ РОНЦ им. Н.Н.Блохина // Современные аспекты хирургической эндокринологии. — Рязань, 2005. — С. 254-256.
7. Elisei R., Barbara C., Romei C. et al. Prognostic significance of somatic RET oncogene mutation in sporadic medullary thyroid cancer A 10-year follow-up study // J. Clin. Endocrinol. Metab. — 2008. — Vol. 93. — P. 682-687.
8. Romei C., Ugolini C., Cosci B. et al. Low prevalence of the somatic M918T RET mutation in micro-medullary thyroid cancer // Thyroid. — 2012. — Vol. 22. — P. 476-481.
9. Бельцевич Д.Г., Герасименко О.А., Фадеев В.В. и др. По материалам клинических рекомендаций Американской тиреоидологической ассоциации по медуллярному раку щитовидной железы // Клиническая и экспериментальная тиреоидология. — 2009. — №3. — С. 8-36.
10. Марова Е.И., Рожинская Л.Я., Воронкова И.А. и др. АКТГ-продуцирующий медуллярный рак щитовидной железы. Клинический случай // Проблемы эндокринологии. — 2016. — №4. — С. 45-49.
11. Газизова Д.О., Бельцевич Д.Г., Тюльпаков А.Н. и др. Прогностические критерии клинического течения и диагностсика медуллярного рака щитовидной железы // Эндокринная хирургия. — 2013. — №4. — С. 4-13.
12. Казубская Т.П., Козлова В.М., Амосенко Ф.А. и др. Современные подходы в диагностике и лечении медуллярного рака щитовидной железы // Вестник РОНЦ им. Н.Н. Блохина РАМН. — 2011. — Т. 22, №3. — С. 64-69.
13. Хмельницкий О.К. Цитологическая и гистологическая диагностика заболеваний щитовидной железы. — СПб, 2003. — 288 с.
14. Ильин А.А., Румянцев У.В., Васильев Е.В. и др. Результаты генетического скрининга наследственных

форм медуллярного рака щитовидной железы // Современные аспекты хирургической эндокринологии. — Рязань, 2005. — С. 153-154.
15. De Lellis R., Al Ghuzlan A., Albores-Saavedra J. et al. Medullary thyroid carcinoma // In Lloyd R. et al. WHO Classification of Tumours of Endocrine Organs. — IARC, Lyon. — 2017. — P. 108-113.
16. Daniels G. Screening for medullary thyroid carcinoma with serum calcitonin measurements in patients with thyroid nodules in the United States and Canada // Thyroid. — 2011. — Vol. 21. — P. 1199-1207.
17. Wells S., Robinson B., Gagel R. et al. Vandetanib in patients with locally advanced or metastatic medullary thyroid cancer: a randomized, double-blind phase trial // J. Clin. Oncol. — 2012. — Vol. 30 (2). — P. 134-141.
18. Rowland K., Moley J. Hereditary thyroid cancer syndromes and genetic testing // J. Surg. Oncol. — 2015. — Vol. 111. — P. 58-60.
19. Machens A., Hauptmann S., Dralle H. Increased risk of lymph node metastasis in multifocal hereditary and sporadic medullary thyroid cancer // World J. Surg. — 2007. — Vol. 31, №10. — P. 1960-1965.
20. Бржезовский В.Ж., Любаев В.А. Диагностика и лечение медуллярного рака щитовидной железы // Практическая онкология. — 2007. — Т. 8, №1. — С. 29-34.
21. Кондратьева Т.Т., Бржезовский В.Ж., Любаев В.Л. Цитологический метод в диагностике медуллярного рака щитовидной железы // Современные аспекты хирургической эндокринологии. — Рязань, 2005. — С. 184-187.
22. Поляков В.Г., Шишков Р.В., Ильин А.А. и др. Результаты профилактической тиреоидэктомии у носителей герминальной мутации в гене RET в семьях с наследственными формами медуллярного рака щитовидной железы // Клиническая и экспериментальная тиреоидология. — 2016. — Т. 12, №1. — С. 22-33.
23. Румянцева У.В., Ильин А.А., Румянцев П.О. и др. Новые подходы к диагностике и лечению наследственных форм медуллярного рака щитовидной железы // Российский онкологический журнал. — 2007. — №4. — С. 4-7.
24. Kloss R., Eng C., Evans D. et al. Medullary thyroid cancer: management guidelines of the American Thyroid Association // Thyroid. — 2009. — Vol. 19. — P. 565-612.
25. Диагностика и лечение медуллярного рака щитовидной железы (Проект национальных клинических рекомендаций // Эндокринная хирургия. — 2012. — №1. — С. 5-17.
26. Абдулхабирова Ф.М., Бельцевич Д.Г., Ванушко В.Э. и др. Диагностика и лечение медуллярного рака щитовидной железы // Эндокринная хирургия. — 2013. — Т. 7, №2. — С. 4-16.
27. Матвеева З.С., Романчишен А.Ф., Гостимский А.В., Вабалайте К.В. Профилактическая тиреоидэктомия у детей из семей с синдромом МЭН как метод предупреждения медуллярного рака щитовидной железы // Педиатр. — 2017. — Т. 8 (5). — С. 5-11.
28. Румянцев П.О., Румянцева У.В. Таргетная терапия вандетанибом медуллярного рака щитовидной железы у детей и подростков // Онкопедиатрия. — 2015. — Т. 2, №2. — С. 115-120.
29. Robinson B. et al. Vandetanib (100 vg) in Patients with locally advanced or mestatic hereditary medullary thyroid cancer // J. Clin. Endocrinol. Metab. — 2010. — Vol. 95 (6). — P. 2664-2671.
30. Казанцева И.А. Современная гистологическая классификация опухолей щитовидной железы и вопросы их дифференциальной диагностики // Современные аспекты хирургической эндокринологии. — Саранск, 2007. — С. 95-98.
31. Ito Y., Miyachi A., Yabuto T. et al. Alternative surgical strategies and favorable outcomes in patients with medullary thyroid carcinoma in Japan: experience of a single institution // World J. Surg. — 2009. — Vol. 13. — P. 58-66.
32. Пинский С.Б., Белобородов В.А., Дворниченко В.В., Батороев Ю.К. Наследственные заболевания с опухолями эндокринных органов. — Новосибирск: Наука, 2019. — 336 с.
33. Tamagnini P., Bernaate P., Piotto A. et al. Reintervention for carcinoma medullary de la thyroid // Fun Surg. — 2004. — Vol. 126. — P. 762-767.

ПОВОЛЖСКИЙ
ОНКОЛОГИЧЕСКИЙ
ВЕСТНИК

Том 10, №3. 2019

© В.А. Белобородов, С.Б. Пинский, В.В. Дворниченко, Ю.К. Батороев, 2019

УДК 616-056.7-06:616.45-006

НАСЛЕДСТВЕННЫЕ ЗАБОЛЕВАНИЯ, АССОЦИИРОВАННЫЕ С ОПУХОЛЯМИ НАДПОЧЕЧНИКОВ

В.А. Белобородов[1], С.Б. Пинский[1], В.В. Дворниченко[2], Ю.К. Батороев[2]

[1]ФГБОУ ВО «Иркутский государственный медицинский университет» МЗ РФ, г. Иркутск
[2]Иркутская государственная медицинская академия последипломного образования — филиал ФГБОУ ДПО РМАНПО Минздрава России, г. Иркутск

HEREDITARY DISEASE ASSOCIATED OF ADRENAL TUMOURS

V.A. Beloborodov[1], S.B. Pinskiy[1], V.V. Dvornichenko[2], Yu.K. Batoroev[2]

[1]Irkutsk State Medical University, Irkutsk
[2]Irkutsk State Medical Academy of Postgraduate Education — Branch Campus of the FSBEI FPE RMACPE MOH Russia, Irkutsk

Белобородов Владимир Анатольевич — доктор медицинских наук, профессор, заведующий кафедрой общей хирургии и анестезиологии ФГБОУ ВО «Иркутский государственный медицинский университет» МЗ РФ
664046, г. Иркутск, ул. Байкальская, д. 118, тел. (3952) 70-37-29
Beloborodov V.A. — D. Sc. (Medicine), Professor, Head of General Surgery and Anesthesiology Department of Irkutsk State Medical University
118 Baikalskaya Str., Irkutsk, Russian Federation, 664046, tel. (3952) 70-37-29

Реферат. Опухоли надпочечников могут возникать спорадически или быть проявлением наследственных заболеваний. В настоящее время установлена генетическая природа ряда наследственных заболеваний (синдромов), ассоциированных с опухолями коры и мозгового слоя надпочечников. Опухоли коры надпочечников могут быть ассоциированы с синдромами множественной эндокринной неоплазии 1-го типа (МЭН-1) и Карни-комплексом, опухоли мозгового слоя надпочечников — с множественной эндокринной неоплазией 2-го типа (МЭН-2), фон Гиппель-Линдау, семейной параганглиомой/феохромоцитомой, нейрофиброматозом 1 типа и Пакак-Джуан. С особенностями их патогенеза связаны различия в клинических проявлениях. Новые генетические открытия (мутации генов SDH, TMEM 127, MAX) изменили понимание проблемы феохромоцитомы (ФХ) и параганглиомы (ПГ). У более 30% пациентов с ФХ и ПГ причиной заболевания является генетическая мутация, которая в 50% случаев передается по наследству. Генетическая диагностика с определением конкретной мутации в гене является важнейшей составляющей ведения пациентов с ФХ. Удаление в первую очередь ФХ позволяет избежать тяжелых гемодинамических осложнений при наличии других эндокринопатий. Положительный результат генетического тестирования является залогом эффективного лечения и прогнозирования. У пациента с явной спорадической ФХ или ПГ необходимо определить возможность скрытой наследственной предрасположенности. Весьма перспективным считаются возможности предимплантационной и пренатальной генетической диагностики при выявленных семейных синдромах. Отсутствие такой возможности в нашей стране объясняется не только недостаточным знакомством врачей с особенностями их клинических проявлений, но и отсутствием возможности проведение современных исследований.
Ключевые слова: синдромы МЭН-1, МЭН-2, надпочечники, феохромоцитома, параганглиома.

Abstract. Adrenal tumors can occur sporadically or be a manifestation of hereditary diseases. Currently, the genetic nature of a number of hereditary diseases (syndromes) associated with tumors of the cortex and the adrenal medulla is established. Tumors of the adrenal cortex may be associated with syndromes of multiple endocrine neoplasia type 1 (MEN-1) and Karni-complex, tumors of the adrenal medulla with multiple endocrine neoplasia type 2 (MEN-2), von Hippel-Lindau, familial paragan-glioma/pheochromocytoma, neurofibromatosis type 1 and Pakak-Juan. Differences in clinical manifesta-tions are associated with the features of their pathogenesis. New genetic discoveries (gene mutations SDH, TMEM 127, MAX) have changed the understanding of the problem of pheochromocytoma (PC) and paraganglioma (PG). In more than 30% of patients with PC and PG, the cause of the disease is a ge-netic mutation, which in 50% of cases is inherited. Genetic diagnosis with the definition of a specific mutation in a gene is the most important component of managing patients with PC. The removal of FH in the first place allows to

avoid severe hemodynamic complications in the presence of other endocrinopathies. A positive result of genetic testing is the key to effective treatment and prognosis. In a patient with a clear sporadic PC or PG, it is necessary to determine the possibility of a hidden hereditary predisposition. The possibilities of pre-implantation and prenatal genetic diagnosis with identified familial syndromes are considered very promising. The lack of such an opportunity in our country is explained not only by the insufficient acquaintance of doctors with the peculiarities of their clinical manifestations, but also by the inability to conduct modern research.
Key words: syndrome MEN-1, MEN-2, adrenal, pheochromocytoma, paraganglioma.

Успехи в выявлении генетической мутации, лежащей в основе развития опухолей, позволили коренным образом изменить стратегию диагностики и раннему выявлению наследуемых синдромов, совершенствовать возможности прогнозирования заболевания на доклинической стадии и осуществить своевременное лечение, в том числе эндокринных неоплазий и сопутствующих синдромальных проявлений.

Опухоли надпочечников могут возникать спорадически или быть проявлением наследственных заболеваний. В настоящее время установлена генетическая природа ряда наследственных заболеваний (синдромов), ассоциированных с опухолями коры и мозгового слоя надпочечников. Опухоли коры надпочечников могут быть ассоциированы с синдромами множественной эндокринной неоплазии 1-го типа (МЭН-1) и Карни-комплексом, опухоли мозгового слоя надпочечников — с множественной эндокринной неоплазией 2-го типа (МЭН-2), фон Гиппель-Линдау, семейной параганглиомой/феохромоцитомой, нейрофиброматозом 1 типа и Пакак-Джуан. С особенностями их патогенеза связаны различия в клинических проявлениях заболеваний.

Синдром МЭН-1 (синдром Вермера) — генетически детерминированная патология с аутосомно-доминантным типом наследования, с высокой степенью пенетрантности и варьирующей экспрессивностью, в связи с чем не все признаки проявляются в равной степени. Причиной развития синдрома являются мутации в гене-супрессоре опухолевого ростаMEN-1 (менин), расположенного на 11-й хромосоме (11q 13). Синдром наиболее часто проявляется синхронным или метахронным развитием гиперплазии или аденомы околощитовидных желез (90-100%), опухолей поджелудочной железы (70-80%) и аденогипофиза (50-70%) и значительно реже — опухолей коры надпочечников (20-40%) и щитовидной железы (15-20%) [1, 2]. Распространенность МЭН-1 составляет 1-10 случаев на 100 000 населения в год [2, 3].

Поражения коры надпочечников при МЭН-1 включают гиперпластические изменения (диффузную или узловую гиперплазию), а также опухоли [4, 5]. Опухоли коры надпочечников обычно нефункционирующие, билатеральные, в среднем диаметром до 3 см, около 15-20% из них становятся злокачественными. В редких случаях наблюдается гиперальдостеронизм или синдром Кушинга [6, 7]. Опухоли протекают бессимптомно и обычно диагностируются на 5 лет позже, чем МЭН-1 [4]. В ряде случаев опухоли являются случайной находкой при визуализации компьютерной томографией [7]. В одном из исследований, выполненных во Франции, проведен сравнительный анализ опухолей надпочечников у 715 пациентов с МЭН-1 и спорадическими опухолями этой локализации. Опухоли надпочечников связанные с МЭН-1 чаще, чем спорадические, проявлялись симптомами гиперальдостеронизма и были больших размеров (13,8% против 1,3%), но корреляции генотипа и фенотипа не были выявлены [6].

КАРНИкомплекс (Carneycomplex) — редкое наследственное заболевание саутосомно-доминантным типом наследования с высокой пенетрантностью гена. Генетическая природа синдрома обусловлена различными мутациями в гене PRKAR1Ана 17-й хромосоме [8, 9]. Заболевание характеризуется множественными новообразованиями кожи, сердца, костей, молочной и половых желез, в том числе симультанным поражением гипофиза, коры надпочечников, щитовидной железы. В 2009 г. были выделены 2 сходных синдрома: триада Карни (Carneytriad) — сочетание вненадпочечниковых параганглиом, стромальных опухолей желудочно-кишечного тракта и хондромы легких при высокой частоте гормонально-активных и неактивных аденом надпочечников и синдром Карни-Стратакиса

(Carney-Stratakis syndrome) — сочетание параганглиом с саркомой желудка без хондромы легких [10].

Карни-комплекс встречается редко. К 2017 г. в зарубежной литературе опубликовано около 750 случаев этого заболевания [8]. В 2012 г. в России впервые описаны 3 случая Карни-комплекса у пациентов моложе 16 лет. У одного из 3 пациентов была обнаружена аденома коры надпочечника размером 2,5 см, что, по мнению авторов, является первым описанием доброкачественного образования в надпочечнике более 2 см [11]. В 2015 г. появилось сообщение о четвертом наблюдении Карникомплекса, ассоциированного с эндогенным гиперкортицизмом у 18-летнего пациента [12].

У 60% пациентов выявляется первичная пигментная узловая гиперплазия коры надпочечников, представленная поверхностными черными или коричневыми узелками размерами от 1 до 4 мм, состоящие из увеличенных клеток коры надпочечников с эозинофильной зернистостью, содержащий липохромный пигмент. Микроузелковая гиперплазия сочетается с атрофией коры надпочечников и потерей нормальной зональности между узелками [13, 14].

Характерной особенностью первичной пигментной нодулярной надпочечниковой дисплазии является парадоксальное повышение уровня кортизола при проведении модифицированной дексаметазоновой пробы. Нередко отмечается циркадный ритм секреции кортизола. В 30% случаев развивается выраженный в различной степени АКТГ-независимый гиперкортицизм вплоть до типичной клинической картины синдрома Кушинга с чередованием обострения и спонтанной ремиссии («циклический Кушинг») [14]. Синдром Кушинга является наиболее распространенным эндокринным проявлением заболевания с характерными клиническими особенностями. У большинства больных единственным радикальным методом лечения является двусторонняя адреналэктомия [13, 14].

Множественная эндокринная неоплазия 2-го типа (МЭН-2) — аутосомно-доминантный наследственный синдром, в рамках которого выделяют 2 основных варианта: МЭН-2А и МЭН-2Б. Генетической основой и маркером МЭН-2 является мутация протоонкогена RET на 10-й хромосоме. RET-мутация выявляется у 98% пациентов с МЭН-2А и у 95% — с МЭН-2Б.

Феохромоцитома (ФХ) является важнейшей составляющей синдрома МЭН-2. ФХ выявляется у 0,2-0,6% пациентов с постоянной формой артериальной гипертензии, в детском возрасте чаще — у 0,5-2%. До 50% ФХ прижизненно не обнаруживается [15, 16]. Ранее считалось, что частота встречаемости генетически-детерминированных ФХ составляет не более 10%. В последние годы установлено, что генетическая предрасположенность при ФХ составляет до 40%, а у детей — до 70% [17, 18].

Надпочечниковая опухоль при МЭН-2 развивается из его медуллярного слоя, ген не экспрессируется в корковом слое. В 10-15% случаев ФХ является единственным проявлением синдрома МЭН-2. Характерной особенностью ФХ, связанной с МЭН-2, является последовательность прогрессирования гиперплазии к неоплазии, приводящая к двусторонним и мультифокальным ФХ [45]. Термин «узловатая гиперплазия» применять не рекомендуется. На молекулярном уровне такие поражения не представляют собой гиперплазию при МЭН-2 и поэтому предложен другой термин «микрофеохромоцитома» [19].

Синдром МЭН-2А (синдром Сиппла) является наиболее распространенным вариантом (составляет более 75% всех случаев МЭН-2) и характеризуется сочетанием медуллярного рака щитовидной железы (МРЩЖ) и ФХ, в ряде случаев — с гиперплазией или аденомой околощитовидных желез.

ФХ при синдроме МЭН-2А выявляется у 50-60% больных, примерно в два раза чаще встречается у женщин, чем у мужчин (при спорадических формах в 5 раз чаще), развиваются, как правило, в возрасте 20-40 лет (медиана возраста выявления составляет 25 лет, при спорадической — 47 лет), средний размер опухоли составляет 3 см [17]. Отмечается высокая частота (до 80%) двустороннего поражения надпочечников (синхронное и/или метахронное), что часто диагностируется на поздней стадии развития синдрома. У 50% пациентов с односторонней ФХ в течение последующих 8-10 лет (чаще после односторонней адреналэктомии) выявляется ФХ в противоположном надпочечнике [20, 21]. В 60-65% случаев отмечается мультицентриче-

ское поражение даже в пределах одного надпочечника.

При синдроме Сиппла ФХ секретирует преимущественно адреналин (при спорадических формах — норадреналин), что объясняет высокую частоту пароксизмальной формы гипертонии. Жалобы больных, анамнестические и физикальные данные при МЭН-2А, как правило, ничем не отличаются от таковых при спорадических формах. ФХ при этом синдроме часто протекает бессимптомно, а симптомы, обусловленные ФХ, крайне редко являются первыми клиническими проявлениями заболевания. Основные клинические проявления обусловлены избыточной продукцией катехолиминов и их действием на органы и системы, среди которых ведущее место занимают артериальная гипертензия (в большинстве случаев с «кризовым» повышением АД), головная боль, потливость, учащенное сердцебиение, тремор и др.

ФХ при МЭН-2, в отличие от спорадических и ненадпочечниковых, редко бывают злокачественными. Следует отметить, что и до настоящего времени нет четких критериев и достоверных морфологических признаков злокачественности ФХ. Абсолютным доказательством злокачественности ФХ является метастазирование в анатомические области, в которых отсутствуют параганглии — лимфатические узлы, кости, легкие, печень [5, 22].

Синдром МЭН-2Б (синдром Горлина) является наиболее редкой (составляет 5-10%) и агрессивной формой МЭН-2. В 50% случаев его причиной является вновь возникшая (denovo) мутация протоонкогена RET по отцовской линии [23, 24]. По клиническим проявлениям сходен с синдромом Сиппла. Характеризуется сочетанием МРЩЖ, ФХ и фенотипическими проявлениями (множественный нейроматоз слизистых, «марфаноидная» структура тела, нарушение функции кишечника). В отличие от МЭН-2А при МЭН-2Б, наряду со специфическим фенотипом, отмечается более ранняя клиническая манифестация заболевания (часто до 5-летнего возраста), агрессивное течение МРЩЖ, отсутствие опухолевых и гиперпластических изменений в околощитовидных железах, более высокая смертность.

ФХ выявляется у 50-60% больных. Для синдрома Горлина характерно двустороннее мультифокальное поражение надпочечников с преимущественным адреналовым (метанефриновым) типом секреции. Средний возраст выявления ФХ составляет 23-28 лет. Симптомы, обусловленные ФХ, крайне редко являются первыми клиническими проявлениями заболевания. Клинические признаки ФХ неспецифичны, в большинстве случаев протекает с кризовым повышением артериального давления, но встречаются варианты без артериальной гипертензии [25].

Своевременная диагностика ФХ в большинстве случаев представляет значительные трудности, которые обусловлены широкой вариабельностью клинической симптоматики, многообразием патофизиологических изменений в организме вследствие наличия ассоциированных гормонально-активных (и не функционирующих) опухолей других локализаций, которые отягощают общее состояние больных и нередко раньше манифестируют и диагностируются, чем ФХ.

В последние годы разработаны современные подходы к диагностике и лечению ФХ, которые отражены в клинических рекомендациях Европейского общества эндокринологов (2014) и Российской ассоциации эндокринологов (2015) [5, 16].

Диагностика ФХ основана на результатах лабораторных исследований и топической диагностике опухоли. «Золотым стандартом» лабораторной диагностики является определение производных катехоламинов (метанефрина и норметанефрина) и концентрации хромогранина А в крови). Локализацию опухоли определяют топическими и функциональными методами исследования. Визуализирующие исследования (УЗИ, МРТ, МСКТ) позволяют выявить надпочечниковые ФХ и их метастазы. Предложен алгоритм функциональной визуализации ФХ с рекомендацией выбора радиофармпрепарата в зависимости от локализации опухоли, наличия метастазов и данных генетического исследования [16].

Единственным надежным методом диагностики наследственного характера ФХ является генетическое тестирование. Предложен алгоритм генетического тестирования, основанный на локализации опухоли и особенностях клинических проявлений [22]. Показанием для скрининга ге-

нетической причины ФХ являются отягощенный семейный анамнез, клинические признаки, ассоциируемые с наследственными синдромами, возраст больного менее 35 лет, мультифокальные, двусторонние и вненадпочечниковые поражения, злокачественная опухоль.

Хирургическое лечение является методом выбора при любых ФХ. При выявлении у пациента ФХ в сочетании с МРЩЖ первым этапом хирургического лечения должна быть адреналэктомия. При односторонней ФХ производят адреналэктомию с опухолью на стороне поражения, при двусторонней — синхронную двустороннюю тотальную адреналэктомию. После хирургического лечения ФХ рекомендуется пожизненно ежегодно определять уровень метанефринов в плазме или моче для раннего выявления возможного рецидива заболевания или метастазирования.

Синдром фон Гиппель-Линдау — генетически обусловленное заболевание, наследуется по аутосомно-доминантному типу, возникает при мутации многофункционального гена-супрессора опухолевого роста VHL. Мутации выявляются у 95% пациентов, мутации denovo встречаются у 20% пациентов [26, 27]. Заболевание характеризуется образованием множественных доброкачественных и злокачественных опухолей и кист в различных органах: в центральной нервной системе (гемангиобластомы), в сетчатке глаза (ангиомы), надпочечниках (ФХ), кист и опухолей в почках и поджелудочной железе.

По клиническому течению выделяют 2 типа болезни Гиппеля-Линдау: тип 1 — характеризуется полным фенотипом заболевания, но без развития ФХ и тип 2 — с развитием ФХ. Тип 2 подразделяется на 3 подтипа: 2А — с низким риском развития рака почки; 2В — с высоким риском развития рака почки; 2С — развиваются только феохромоцитомы [28]. В отечественной литературе приводится редкое наблюдение болезни Гиппеля-Линдау типа 2С в двух поколениях одной семьи. При этом у всех больных артериальная гипертензия носила пароксизмальный характер [29].

Заболеваемость составляет 1 на 36000 – 39000 новорожденных [30]. ФХ выявляются у 20-30% пациентов, из них в 30% вненадпочечниковой локализации и может быть первым проявлением заболевания. Средний возраст манифестации ФХ — 30 лет [31]. Надпочечниковые ФХ чаще двусторонние, в 95% доброкачественные, имеют норадренергический фенотип с преобладающей продукцией норадреналина и норметанефрина [30, 32, 33]. У ФХ при этом синдроме (в отличие от МЭН-2) отсутствует гиперплазия мозгового слоя надпочечников. У 70-85% больных отмечается бессимптомное течение ФХ, что связано с низким уровнем катехоламинов или небольшим размером опухоли [34]. Генетический скрининг на наличие мутации в гене VHL необходим пациентам с впервые выявленной ФХ в возрасте до 18 лет [35]. Лечение ФХ оперативное.

Синдром семейной параганглиомы/феохромоцитомы (ПГ/ФХ) обусловлен наследственными мутациями гена, кодирующего SDH (сукцинат дегидрогеназа) подтипами SDHB, SDHC, SDHD. Вместе они составляют большинство наследственных форм этих опухолей и почти 10% спорадических, которые не являются семейными или синдромальными [36]. При всех SDH-мутациях могут встречаться ФХ, параганглиома и другие опухоли [5]. Мутации в семействе генов SDH были идентифицированы как наиболее распространенная причина наследственной ФХ и ПГ, превосходящая мутации RET и VHL [37].

В последние годы идентифицированы внесиндромные мутации генов, ассоциированных с ПГ/ФХ. Среди них следует отметить мутации гена TMEM 127 и гена MAX. Мутации гена TMEM 127 описаны при обследовании пациентов с ПГ и ФХ, у которых не выявлены мутации в RET, VHL и SDH-генах. ФХ, обусловленные мутацией TMEM 127, преимущественно синтезируют адреналин, ассоциированные с мутацией MAX имеют смешанный тип секреции [16, 37].

В 90% случаев ФХ локализуется в мозговом слое надпочечников. В 10% причиной повышенной секреции катехоламинов могут быть опухоли ненадпочечниковой локализации — симпатические параганглиомы (хромаффинная ткань). Около 30% симпатических параганглиом являются наследственными. Симпатические параганглиомы у детей почти всегда являются наследственными, даже при отсутствии семейного анамнеза [38].

Мутации SDHB и SDHD-генов приводят к развитию ПГ/ФХ в мозговом слое надпочечников и в симпатических ганглиях. Мутации в гене SDHC

обуславливают развитие в основном парасимпатических параганглиом.

При мутации гена SDHB ФХ выявляются у 50% больных. Чаще всего (60-70%) диагностируется солитарная вненадпочечниковая локализация опухоли. При мутации гена SDHD ФХ развивается у 25% больных (у 50% из них вненадпочечниковая локализация). Метастазируют около 30% ПГ и ФХ с мутациями SDHB, менее 5% — с мутациями SDHD, еще реже — с мутациями SDHC [39, 40].

Клинические проявления синдромов ПГ/ФХ мало чем отличаются от спорадических опухолей. Трудности в своевременной диагностике возникают при вненадпочечниковых локализациях и множественных опухолях, которые при наследственных формах ПГ/ФХ встречаются значительно чаще, чем при спорадических. Единственным надежным методом диагностики наследственного характера синдрома ПГ/ФХ является генетическое тестирование. При изолированном повышении концентрации норметанефрина и нормальном содержании метанефрина, следует исследовать мутации генов VHL, SDHB и SDHD. При смешанном типе секреции необходимо исследование всего спектра мутаций, в том числе генов TMEM 127 и MAX [41]. Методом выбора при любых ПГ/ФХ является хирургическое лечение.

НЕЙРОФИБРОМАТОЗ 1 типа (болезнь Реклингаузена, NF-1) обусловлен мутацией гена NF-1, аномалии которого обнаруживаются у более 90% пациентов. Заболеваемость составляет 1 случай на 2500-3000 новорожденных [34, 42]. Для заболевания характерны множественные нейрофибромы (ЦНС, офтальмологические, дерматологические), сосудистые и эндокринные нарушения (ФХ, МРЩЖ, гиперпаратиреоз).

ФХ возникают у 5% пациентов, обычно в течение четвертого или пятого десятилетия жизни [43]. Они обычно расположены в надпочечниках (одно- или двусторонние), вненадпочечниковые локализации встречаются редко. ФХ имеют классические симптомы, связанные с избыточной продукцией адреналина и метанефрина. Метастазы развиваются менее чем в 5% случаев. Гистологически не отличаются от спорадических ФХ. Их сходство связано с тем, что 20% спорадических ФХ содержат соматические мутации гена NF-1 [44].

Синдром Пакак-Джуан (Pacak-Zhuang) — новый синдром, обусловленный мутацией в гене HIF2A, который кодирует индуцируемый гипоксией фактор 2а. Этот синдром, проявляющийся только у женщин, характеризуется полицитемией при рождении или в раннем детском возрасте, множественными ПГ/ФХ с характерным норадренергическим биохимическим фенотипом и дуоденальными соматостатиномами в двенадцатиперстной кишке без типичного синдрома соматостатиномы.

Основным клиническим проявлением является полицитемия (вторичный эритроцитоз, обусловленный высоким уровнем эритропоэтина). Клинические проявления ПГ/ФХ не отличаются от спорадических опухолей. Преимущественно выявляются симпатические ПГ с повышенной секрецией адреналина и норадреналина [45, 46, 47].

В заключении следует подчеркнуть, что новые генетические открытия в первом десятилетии XXI столетия (выявленные мутации семейства генов SDH, TMEM 127, MAX), существенно изменили наше понимание проблемы ФХ и ПГ. В настоящее время известно, что у более 30% пациентов с ФХ и ПГ причиной заболевания является генетическая мутация, которая в 50% случаев может передаваться по наследству. Расширенный генетический ландшафт ставит новые задачи перед клиницистами и патологами. Генетическая диагностика с определением конкретной мутации в гене является важнейшей составляющей ведения пациентов с ФХ. Удаление в первую очередь ФХ позволяет избежать тяжелых гемодинамических осложнений во время хирургических вмешательств при наличии других опухолевидных образований.

Положительный результат генетического тестирования является залогом эффективного лечения и прогнозирования фенотипического проявления выявленной мутации. У пациента с явной спорадической ФХ или ПГ необходимо определить возможность скрытой наследственной предрасположенности. Необходимость генетического исследования оценивается для каждого пациента с учетом наличия/отсутствия признаков наследственных заболеваний, ассоциирующихся с этой опухолью. Важное значение в выявлении случаев наследственного заболева-

ния придается целевому генетическому тестированию, возможности которого пока ограничены из-за размеров генной панели тестирования. Весьма перспективным считаются возможности предимплантационной и пренатальной генетической диагностики при выявленных семейных синдромах с началом заболевания в молодом возрасте [48].

Отсутствие возможности раннего распознавания наследственных заболеваний в нашей стране объясняется не только недостаточным знакомством врачей различных специальностей с особенностями их клинических проявлений, но и отсутствием возможности для подавляющего большинства регионов проведение современных молекулярно-генетических, электронно-микроскопических, иммуногистохимических и др. исследований.

Литература

1. Thakker R., Multiple endocrine neoplasia type 1 (MEN 1) and type 4 (MEN 4) // Mol Cell Endocrinol. — 2014. — Vol. 386. — P. 2-15.
2. Waldmann J., Fendrich V., Hable N. et al. Screening of patients with multiple endocrine neoplasia type 1 (MEN 1): a critical analysis of its volue // World J. Surg. — 2009. — Vol. 33. — P. 1208-1218.
3. Дедов И.И., Мельниченко Г.А., Фадеев В.В. Эндокринология. — М.: ГЭОТАР-Медиа, 2007. — С. 401-407.
4. Langer P., Cupisti K., Bartsch D. et al. Adrenal involvement in multiple endocrine neoplasia type 1 // World J. Surg. — 2002. — Vol. 26. — P. 891-896.
5. Lenders J., Eisenhofer G., Manneli M. et al. Guidelines on Pheochromocytoma and Paraganglioma // J. Clin. Endocrinol. Metab. — 2014. — Vol. 99. — P. 1915-1942.
6. Gatta-Cherifi B., Chabre O., Murat A. et al. Adrenal involvement in MEN 1. Analysis of 715 cases from the Grouped'etude des Tumeurs Endocrines database // Eur. J. Endocrinol. — 2012. — Vol. 166. — P. 269-279.
7. Griniatsos J., Dimitriou N., Zilos A. et al. Bilateral adrenocortical carcinoma in a patient with multiple endocrine neoplasia type 1 (MEN 1) and a novel mutation in the MEN1 gene // World J. Surg. Oncol. — 2011. — Vol. 9. — P. 6.
8. Kirschner S., Lloyd R., Stratakis C. Carney complex // In. Lloyd R. et al. WHO Classification of Tumours of Endocrine Organs. — IARC, Lyon, 2017. — P. 269-271.
9. Stratakis C., Papageorgiou T., Premkumar A. et al. Ovarian lesions in Carney complex: clinical genetics and possible predisposition to malignancy // J. Clin. Endocrinol. Metab. — 2000. — Vol. 85. — P. 359-366.
10. Stratakis C., Carney J. The triad paraganglioma, gastric stromal tumours and pulmonary chondromas (Carney triad), find the duad of paragangliomas and gastric stromal sarcomas (Carney-Stratakis syndrome): molecular genetics and clinical implications // Inter. Med. — 2009. — Vol. 1. — P. 43-52.
11. Орлова Е.М., Карева М.А., Захарова Е.Ю. Три случая Карни-комплекса у детей, клинические и молекулярно-генетические особенности Карни-комплекса у детей (первое описание в России) // Проблемы эндокринологии. — №5. — С. 50-56.
12. Привалов Ю.А., Куликов Л.К., Таевская А.К. и др. Карни-комплекс, ассоциированный с эндогенным гиперкортицизмом // Современные аспекты хирургической эндокринологии. — Самара, 2015. — С. 488-493.
13. Carney J., Libe R., Bertherat J. et al. Primary pigmented nodular adrenocortical disease: the original 4 cases revisited ofter 30 years for follow-up, new investigations, and molecular genetic findings // Am. J. Surg. Pathol. — 2014. — Vol. 38. — P. 1266-1273.
14. Stratakis C., Kirshner L., Carney J. Clinical and molecular features of the Carney complex, diagnostic criteria and recomendations for patient evaluation // Clin. Endocrinol. Metab. — 2001. — Vol. 86. — P. 4041-4046.
15. Бельцевич Д.Г. Феохромоцитома // Нейроэндокринные опухоли. Общие принципы диагностики и лечения. — М.: Кодекс, 2015. — С. 413-434.
16. Мельниченко Г.А., Трошина Е.А., Бельцевич Д.Г. и др. Клинические рекомендации Российской ассоциации эндокринологов по диагностике и лечению феохромоцитомы/параганглиомы // Эндокринная хирургия. — 2015. — №3. — С. 15-33.
17. Юкина М.Ю., Трошина Е.А. Феохромоцитома/параганглиома // Consilium Medicum. — 2014. — №4. — P. 56-62.
18. Dahia P. Pheachromocytoma and paraganglioma pathogenesis: learning from genetic heterogeneity // Nat. Rev. Cancer. — 2014. — Vol. 14 (2). — P. 108-119.
19. Korpershoek E., Petzi B., Post E. et al. Adrenal medullary hyperplasia is a precursor itsion for pheochromocytoma in MEN 2 syndrome // Neoplasia. — 2014. — Vol. 16. — P. 868-873.
20. Юкина М.Ю., Трошина Е.А., Бельцевич Д.Г., Тюльпаков А.Н. Феохромоцитома/параганглиома: клинико-генетические аспекты // Проблемы эндокринологии. — 2013. — №3. — С. 19-26.

21. Gagel R., Marx J. Multiple endocrine neoplasia // Williams Texbook of Endocrinology. — Sundery Philadelf, 2008. — P. 1705-1734.
22. Martucci J., Pacak K. Pheochromocytoma and paraganglioma: diagnosis, genetics, management and treatment // Curr Probl. Cancer. — 2014. — Vol. 38. — P. 7-41.
23. Трошина Е.А., Мазурина Н.В., Логвинова О.В. Синдром множественной эндокринной неоплазии 2В: клинический случай // Альманах клинической медицины. — 2016. — №44 (4). — С. 535-539.
24. Brauckhoff M., Maches A., Ljrenz K. et al. Surgical curability of medullary thyroid cancer in multiple endocrine neopkasia 2B: a changing perspective // Ann Surg. — 2014. — Vol. 259. — P. 800-806.
25. Юкина М.Ю., Трошина Е.А., Кузнецов Н.С. и др. Синдром множественной эндокринной неоплазии 2В типа // Лечение и профилактика. — 2015. — №2 (14). — С. 79-83.
26. Kim J. Von Hippel-Lindau syndrome // Advances in experimental medicine and biology. — 2010. — Vol. 685. — P. 228-249.
27. Maher E., Neumann H., Richard S. Von Hippel-Lindau disease: clinical and scientific review // Eur. J. Hum Genet. — 2011. — Vol. 19. — P. 617-623.
28. Lonser R., Glenn G., Walther M. et al. Von Hippel-Lindau disease // Lancet. — 2003. — Vol. 361. — P. 2059-2067.
29. Лукьянов С.А., Сергийко С.В. Болезнь Гиппеля — Линдау типа 2С (VHL-синдром) в двух поколениях одной семьи // Современные аспекты хирургической эндокринологии. — Самара, 2015. — С. 484-488.
30. Richard S., Gardie B., Couve S. et al. Von Hippel-Lindau: how a rare disease illuminates cancer biology // Semin Cancer Biol. — 2013. — Vol. 23. — P. 26-37.
31. Aufforth R., Ramakant P., Sadowski S. et al. Pheochromocitoma screening initation and frequency in von Hippel-Lindau syndrome // J. Clin. Endocrinol. Metab. — 2015. — Vol. 100. — P. 4498-4504.
32. Юкина М.Ю., Тюльпаков А.Н., Трошина Е.А., Бельцевич Д.Г. Болезнь фон Гиппеля — Линдау // Проблемы эндокринологии. — 2012. — №2. — С. 34-40.
33. Eisenhofer G., Walther M., Huynh T. et al. Pheochromocytomas in von Hippel-Lindau syndrome and multiple endocrine neoplasia type 2 display distinct biochemical and clinical phenotypes // J. Clin. Endocrinol. Metab. — 2001. — Vol. 86. — P. 1999-2008.
34. Кэплин М., Кволс Л. Нейроэндокринные опухоли. Руководство для врачей. — М.: Практическая медицина, 2011. — 224 с.
35. Румянцев П.О., Языкова Д.Р., Слащук К.Ю. и др. Персонализированная диагностика хромаффинных опухолей (феохромоцитома, параганглиома) в онкоэндокринологии // Эндокринная хирургия. — 2018. — №1. — С.19-39.
36. Benn D., Gimenez-Roqueplo A., Reilly J. et al. Clinical presentation and penetrance of pheochromocytoma /paraganglioma syndromes // J. Clin. Endocrinol. Metab. — 2006. — Vol. 91. — P. 790-836.
37. Tischler A., de Kriger R., Gill A. et al. Familial paraganglioma-pheochromocytoma syndromes caused by SDHB, SDHC and SDHD // In. Lloyd R. et al. WHO Classification of Tumours of Endocrine Organs. — IARC, Lyon, 2017. — P. 262-265.
38. Goffredo P., Sosa J., Rowan S. Malignant pheochromocytoma and paraganglioma: a population level analysis of long-term survical over two decades // J. Surs. Oncol. — 2013. — Vol. 107. — P. 659-664.
39. Fliender S., Lehnert H., Pacak K. Metastatic paraganglioma // Semin. Oncol. — 2010. — Vol. 37. — P. 627-637.
40. Kimura N., Takajangi R., Takizawa W. et al. Pathological grading for predicting metastases in pheochromocytoma and paraganglioma // Endocr. Relat. Cancer. — 2014. — Vol. 21. — P. 405-414.
41. Jafri M., Whitworth J., Rattenbery E. et al. Evolution of SDHB, SDHD and VHL gene — susceptibility testing in the assessment of individuals with non-syndromic pheochromocytoma, paraganglioma and head and neck paraganglioma // J. Clin. Endocrinol. (Oxf). — 2013. — Vol. 78. — P. 898-906.
42. Williams V., Lucas J., Babcok M. et al. Neurofibromatosis type 1 Revisited // Pediatrics. — 2009. — Vol. 123. — P. 124-133.
43. Bausch B., Koschker A., Fassnacht M. et al. Comprehensive mutation scanning of NF-1 in apparently sporadic cases of pheochromocytoma // J. Clin. Endocrinol. Metab. — 2006. — Vol. 91. — P. 3478-3481.
44. Welander J., Soderkvist P., Gimm O. The NF-1 gene a frequent mutational target in sporadic pheochromocytomas and beyond // Endocr. Relat. Cancer. — 2013. — Vol. 20. — P. 13-17.
45. Pacak K., Jochmanova I., Prodanov T. et al. New syndrome of paraganglioma and somatostatinoma

associated with polycythemia // J. Clin. Oncol. — 2013. — Vol. 31. — P. 1690-1698.
46. Tojoda H., Hirayama J., Sugimoto Y. et al. Polycythemia and Paraganglioma With a Novel Somatic HIF2A Mutation in a Male // Pediatrics. — 2014. — Vol. 133. — P. 1787-1791.
47. Zhuang Z., Yang C., Lorenzo F. et al. Somatic HIF2A gainof-function mutations in paraganglioma with polycythemia // N. Engl. J. Med. — 2012. — Vol. 367. — P. 922-930.
48. Curas-Freixes M., Inglada-Perez L., Mancikova V. et al. Recommendations for somatic and gemline genetic testing of single pheochromocytoma and paragangliomabased on findings from a series of 329 patients // J. Med. Genet. — 2015. — Vol. 52. — P. 647-656.

© В.Г. Петров, А.А. Нелаева, Е.Г. Ивашина, Е.В. Моложавенко, К.М. Аутлев, А.В. Ефанов, 2019

УДК 616.441-006.2-08

ОПЫТ МИНИИНВАЗИВНОГО ЛЕЧЕНИЯ ОСТРОГО РАСШИРЕНИЯ КИСТ ЩИТОВИДНОЙ ЖЕЛЕЗЫ

В.Г. Петров[1], А.А. Нелаева[2], Е.Г. Ивашина[2], Е.В. Моложавенко[1], К.М. Аутлев[1], А.В. Ефанов[1]

[1]ИНПР ФГБОУ ВО «Тюменский государственный медицинский университет» МЗ РФ, г. Тюмень
[2]ГАУЗ ТО Клинико-диагностический центр «Эндос», г. Тюмень

EXPERIENCE OF MINIMALLY INVASIVE TREATMENT OF ACUTE ENLARGEMENT OF CYSTS OF THE THYROID GLAND

V.G. Petrov[1], A.A. Nelaeva[2], E.G. Ivashina[2], E.V. Molozhavenko[1], K.M. Autlev[1], A.V. Efanov[1]

[1]ICPD of Tyumen State Medical University, Tyumen
[2]Endos Clinical and Diagnostic Center, Tyumen

Петров Виктор Геннадьевич — доктор медицинских наук, профессор кафедры хирургических болезней с курсом эндоскопии и офтальмологии ИНПР ФГБОУ ВО «Тюменский государственный медицинский университет» МЗ РФ
625023, г. Тюмень, ул. Одесская, д. 54, тел. +7-912-922-97-92, e-mail: v_doc@mail.ru
Petrov V.G. — D. Sc. (Medicine), Professor of the Department of Surgical Diseases with a course of endoscopy and ophthalmology of ICPD of Tyumen State Medical University
54 Odesskaya Str., Tyumen, Russian Federation, 625023, tel. +7-912-922-97-92, e-mail: v_doc@mail.ru

Реферат. В работе представлен опыт лечения острого расширения кист щитовидной железы с применением миниинвазивных методик. На первом этапе в экстренном порядке проводилась чрезкожная деструкция кисты введением в нее 96% этанола. Через три месяца проводилась лазериндуцированная терапия солидного остатка узла. На фоне лечения отмечена положительная динамика в виде исчезновения клинических проявлений, уменьшения размеров узлов от 13,9±2,77 до 0,86±0,30 см^3.
Способ этапного лечения миниинвазивными методиками острого расширения кист щитовидной железы является высокоэффективным и безопасным, может рекомендоваться в клиническую практику.
Ключевые слова: узловой зоб, кисты щитовидной железы, миниинвазивные методы лечения, чрезкожная деструкция этанолом, лазериндуцированная термотерапия.

Abstract. The paper presents the experience of treatment of acute expansion of the thyroid cysts using minimally invasive techniques. At the first stage, percutaneous destruction of the cyst was carried out as an emergency by introducing 96% ethanol into it. Three months later, laser-induced therapy of a solid node residue was performed. Against the background of treatment, positive dynamics was noted in the form of the disappearance of clinical manifestations, a decrease in the size of nodes from 13.9±2.77 to 0.86±0.30 cm^3.
The method of staged treatment with minimally invasive methods of acute expansion of the thyroid cysts is highly effective and safe, can be recommended in clinical practice.
Key words: nodular goiter, thyroid cysts, minimally invasive treatment methods, transcutaneous ethanol destruction, laser-induced thermotherapy.

Киста щитовидной железы (ЩЖ) представляет собой полостное, заполненное коллоидной жидкостью образование в ткани ЩЖ. На ее долю приходится 3-5% узловых образований ЩЖ [1].

Каста ЩЖ рассматривается во всех имеющихся классификациях в рамках клинического понятия «узлового эутиреоидного зоба» [1]. И.И. Дедов и соавт. пишут, что клиническое понятие «узловой эутиреоидный зоб» объединяет следующие нозологические формы: узловой коллоидный зоб, фолликулярная аденома, гиперпластическая форма АИТ с формированием ложных псевдоузлов, солитарная киста, рак щитовидной железы [2]. De los Santos при ретроспективном

гистологическом исследовании 221 удаленных во время операции ЩЖ установил, что 71 узел (32%) был кистозным и 150 (68%) были солидными. Авторы установили, что средний возраст пациентов с кистозными узлами был достоверно больше, чем солидными — 47,7±1,8 лет и 45,9±1,2 года соответственно. Возрастной параметр укладывается в морфологическое представление формирования кист ЩЖ, как деструктивные изменения в солидных узлах. Так, Н.Ю. Бомаш в монографии «Морфологическая диагностика заболеваний ЩЖ» описывает морфогенез кисты ЩЖ, как неравномерный рост и накопление жидкого коллоида вместе с перестройкой сосудистого русла, что приводит к развитию дистрофических процессов, отеку стромы с последующим гиалинозом, частичному или неполному некрозу узла, превращению узла в кисту, содержащую жидкий коллоид с примесью измененной крови [3].

А.В. Ушаков описывает стадийность узлового процесса в морфогенезе узла, выделяя стадию истощения, характеризующуюся явлениями деструкции в узле, которая приводит к образованию полостей и накоплению в них жидкого содержимого — стадия кистообразования. Деструкция ткани ведет к накоплению белковых элементов, которые посредством онкотического давления способствуют удержанию жидкости. Помимо разрушения собственной ткани узла и иммунных структур его содержимое включает в себя жидкость межтканевого пространства. Но при старении сосудов, возможно накопление крови, элементы которой претерпевают известные изменения. Подчеркивая стадийность процесса узлообразования, автор наводит на мысль о том, что кистообразование происходит в старых, длительно существующих узлах [4].

Естественный рост коллоидных узлов — длительный, растянутый во времени процесс. Однако процесс кисообразования в узловом зобе может протекать с различной скоростью, что часто наводит клиницистов на мысль об опухолевом процессе [5].

На начальных стадиях узлы ЩЖ визуально незаметны, поэтому зачастую давность существования узла установить трудно. Она может варьировать от 1,5 до 40 лет [6]. И.С. Брейдо отмечает редкие случаи, когда пациенты утверждали, что зоб появился и стал увеличиваться в течение нескольких дней или недель. Таких больных эндокринологи направляли на операцию с подозрением на рак. В большинстве случаев это были доброкачественные узлы, в которых наступило кровоизлияние, воспалительный процесс или сочетание этих процессов. Автор указывает, что незначительные кровоизлияния относятся к очень частым процессам в узловом зобе. Микроскопические этот процесс наблюдались автором в 26,5% удаленных узлов ЩЖ. Реже кровоизлияния имеет выраженный характер, приводящий к резкому увеличению узла, появлению болевого синдрома. При исследовании таких узлов в его полости определяется кровь, вплоть до определения сгустков в кисте или темной жидкой крови [6].

В доступной нам литературе мы не смогли найти объяснение вышеописанным процессам. Некоторые авторы указывают на возможность кистообразования в ЩЖ без предшествующего ранее узла, а кровоизлияния в гипертрофированный фолликул ЩЖ [7].

Вероятность онкопатологии при кистозной дисплазии ЩЖ минимальная. Так, в последних клинических рекомендациях по диагностике и лечению узлового зоба AACE/ACE/AME 2016 года [8] указывается, что при наличии кистозной дегенерации в узле более 50% вероятность отношения его к онкопатологии составляет не более 1%. Полностью кистозные узлы обычно являются доброкачественными. Раковые заболевания редко подвергаются кистозной или геморрагической дегенерации [9]. Из 360 удаленных раковых узлов ЩЖ в клинике Мейо, 88% были солидными или минимально (<5%) кистозными, 9% были кистозными <50%, и только 3% были кистозными более 50% [10].

Малую вероятность кистозной дегенерации злокачественных опухолей объясняет различие кровотока в доброкачественных и злокачественных узлах. Некроз в ткани узла, приведший к кистообразованию связан с недостатком кровоснабжения тиреоцитов в фолликулах [11, 12]. Кровоток в доброкачественных узлах распространяется в основном по их периферии, а низкодифференцированные опухоли и медуллярные раки ЩЖ содержат большие число со-

судов в центре узла. Папиллярная карцинома так же богато кровоснабжается и имеет большое количество сосудистых анастомозов [13]. В связи с этим, вероятность некробиотических изменений с кистообразованием больше в центральной части доброкачественного узла, нежели в злокачественном [14].

Наиболее эффективным методом лечения кистозных узлов ЩД большинство авторов считают этаноловую деструкцию (ЭД), которая заключается в аспирации содержимого узла с дальнейшим введением 96% склерозанта — этанола (ЭД) [15-20]. Лазериндуцированная термотерапия (ЛИТТ), показавшая высокую эффективность при лечении солидных узлов, является малоэффективной при лечении кистозных узлов, поскольку в жидкой среде мощность лазерного излучения в большей степени поглощается жидкостью [21]. Большую эффективность дает сочетание этих методик [22].

Все литературные источники указывают на возможность проведения такого вида лечения в плановом порядке. Однако иногда возникает необходимость в экстренной хирургии ЩЖ. Сообщения о неотложных операциях на ЩЖ встречаются редко [23, 24]. О необходимости проведения экстренной операции при патологии ЩЖ судят в основном по наличию или вероятности развития компрессионного синдрома [25-27]. А.Ф. Романчишен по времени оказания хирургической помощи пациентам с заболеваниями ЩЖ с жизнеугрожающими состояниями даже предложил разделять такие операции на неотложные и срочные [28]. Однако все эти исследования касаются постановки показания и проведения обширных операций — тиреоидэктомий. Работ об экстренном лечении узловой патологии ЩЖ миниинвазивными методиками — этаноловой ЭД и ЛИТТ в доступной нам литературе мы не нашли.

Цель работы — показать возможность и эффективность этапного лечения острых кист щитовидной железы миниинвазивными методиками, включающим проведение ЭД на первом этапе и проведение вторым этапом ЛИТТ солидного остатка узла.

Материал и методы

В доступной нам литературе мы не нашли термина, который бы в полной мере описывал острое появление кистозных узлов ЩЖ у пациентов. Поэтому этот феномен мы назвали — «Острое расширение кист ЩЖ». Такая формулировка является уместной, если киста, но меньших размеров, существовала и раньше.

За период с 2011 по 2018 гг. в КДЦ «Эндос» г. Тюмени обратилась пять пациентов с клиникой острого расширения кисты ЩЖ.

Все пациенты женского пола, возраст — 26,8±2,24 лет

Всем респондентам проведен ряд обследований: тонкоигольная аспирационная биопсия узловых образований ЩЖ (злокачественных характер узлов исключен), УЗИ ЖЩ (диагностированы крупные кистозные полости).

Далее первым этапом проводилась ЭД кистозной полости узла, через три месяца выполнялось повторное УЗИ ЩЖ, если жидкостной компонент отсутствовал, выполнялось ЛИТТ солидного остатка. Контрольный осмотр проведен через три месяца.

При проведении ЛИТТ применялся аппарат «Лахта-милон» модель 1060/90. Средняя мощность луча составила 2,7±0,4 Вт, длина волны — 1060 нМ.

Применена тактика в отношении узлов по алгоритму, предложенному нами (рис. 1) [22].

Результаты

При обращении данные пациенты предъявляли жалобы на наличие резко-болезненного образования на шее. В трех случаях узел располагался в правой доле, в двух — в левой. Анамнез аналогичен: резкое появление образования, увеличение в течение 6-12 часов. Возникший при этом резкий болевой синдром заставил троих из пяти вызвать бригаду скорой помощи. При осмотре пациенток обращала на себя деформация шеи за счет наличия крупного узла в ЩЖ.

Во всех пяти случаях узловые образования были тонкостенными кистами достаточно большого объема. Объем узлов варьировал от 9,2 до 22,2 см^3. Средний объем кистозных узлов составил 13,9±2,77см^3 (табл. 1).

Учитывая наличие выраженного болевого синдрома при обращении пациенток, решено выполнить первый этап — эвакуацию кистозного содержимого с введением 96% раствора

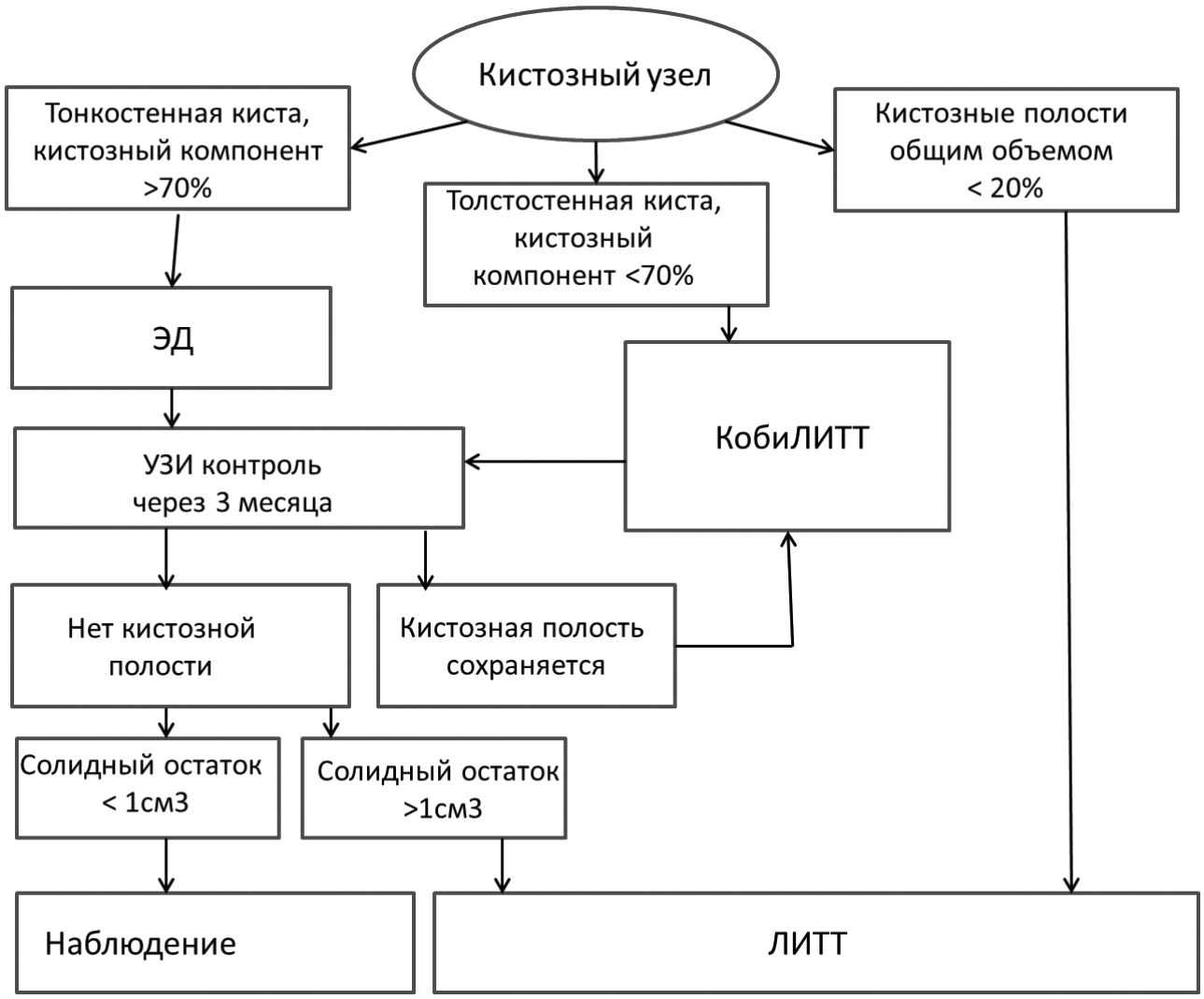

Рис. 1. Тактический алгоритм малоинвазивного лечения кистозно-коллоидных узлов щитовидной железы (ЭД — этаноловая деструкция; ЛИТТ — лазериндуцированная термотерапия; КомбиЛИТТ — проведение ЛИТТ сразу после эвакуации кистозного содержимого)
Fig. 1. Tactical algorithm for minimally invasive treatment of cystic-colloidal nodes of the thyroid gland (ED — ethanol destruction; LITT — laser-induced thermotherapy; CombiLITT — conducting LITT immediately after evacuation of cystic contents)

этанола и проведение тонкоигольной биопсии одновременно.

Манипуляции проводились под контролем УЗИ аппаратом Toshiba Aplio XG.

После эвакуации содержимого кисты из стенки был взят биоптат для исследования на предмет исключения онкопатологии для решения вопроса о дальнейшей тактике в отношении узла. Объем эвакуированной жидкости составил от 8,5 до 20,5 мл (12,98±3,89 мл).

После взятия биоптата в полость узла вводился раствор этанола 96%. Объем введенного этанола не превышал 50-75% от объема узла. Тем самым мы старались предотвратить возможность разрушения стенки узла и попадания этанола в окружающие ткани ЩЖ, поскольку морфология узла нам была не известна, а в случае вероятной злокачественности это могло спровоцировать инвазию в ткань ЩЖ и окружающую клетчатку.

Во всех пяти случаях тонкоигольная биопсия не показала принадлежности узла к онкопатологии.

В послеоперационном периоде всем рекомендованы НПВС в течение 2-3 дней. Через сутки

Таблица 1. Размер кист
Table 1. Cyst Size

	Длина (см)	Ширина (см)	Высота (см)	Объем узла (мл)
1	5,3	2,5	3,5	22,2
2	4,0	3,5	2,5	16,8
3	3,2	2,5	2,4	9,2
4	3,5	2,8	2,5	11,7
5	3,5	2,4	2,4	9,0
Средний объем узлов M±m				13,9±2,77

на осмотре: болевой синдром купирован в 100% случаях, при пальпации ЩЖ в проекции узлового образования умеренно болезненная неоднородность, визуально контуры шеи вернулись к исходному виду.

Через три месяца всем проведено УЗИ ЩЖ. Узлы достоверно уменьшились в размерах до 1,1-3,2 см^3. Средний объем узлов составил 1,82±0,47 см^3. В четырех случаях из пяти жидкостного компонента в узле не было. Узел представлял собой неоднородную, солидную, отграниченную от ткани ЩЖ структуру. В одном случае (более крупный узел) при повторном УЗИ в толще узла отмечалось несколько мелких жидкостных полостей общим объемом не более 0,2 мл.

Всем пациенткам выполнена ЛИТТ солидного остатка. Время проведения ЛИТТ варьировало от 1,2 до 2,5 мин.

При осмотре еще через три месяца, пациентки чувствовали себя хорошо. Никаких жалоб со стороны ЩЖ они не предъявляли. При проведении УЗИ через 3 месяца после ЛИТТ объем солидных остатков достоверно уменьшился еще в два раза и составил 0,1-0,6 см^3 (0,3±0,18 см^3) (табл. 2).

Обсуждение

При изучении динамики уменьшения узлов видно, что после этапа ЭД уменьшение размеров узла происходит более чем в 7,6 раз или на 86,9% (рис. 2). Это вполне объяснимо, поскольку уменьшение происходит за счет эвакуации жидкостного компонента, который составляет большую часть кисты. После проведения ЛИТТ солидного остатка узел уменьшается в 2 раза, или на 50%, это объясняется тем, что на месте деструкции высокой температурой образуется коагулят, кото-

Таблица 2. Динамика уменьшения объема кист щитовидной железы
Table 2. Dynamics of thyroid cyst volume decrease

	При первичном обращении (см^3)	Через 3 месяца после ЭД (см^3)	Через 3 месяца после ЛИТТ солидного остатка (см^3)
1	22,2	3,2	1,8
2	16,8	2,4	1,2
3	9,2	1,2	0,5
4	11,7	1,5	0,6
5	9,6	1,1	0,3
Средний размер	13,9±2,77	1,82±0,47*	0,86±0,30**

*Примечание: * — достоверное уменьшение размеров после ЭД — t=-5.17, p=0,01; ** — достоверное уменьшение размеров после ЛИТТ солидного остатка — t=-6,86, p=0,006*
*Note: * — a significant reduction in size after ED — t=-5.17, p=0.01; ** — a significant reduction in size after LITT solid residue — t=-6.86, p=0.006*

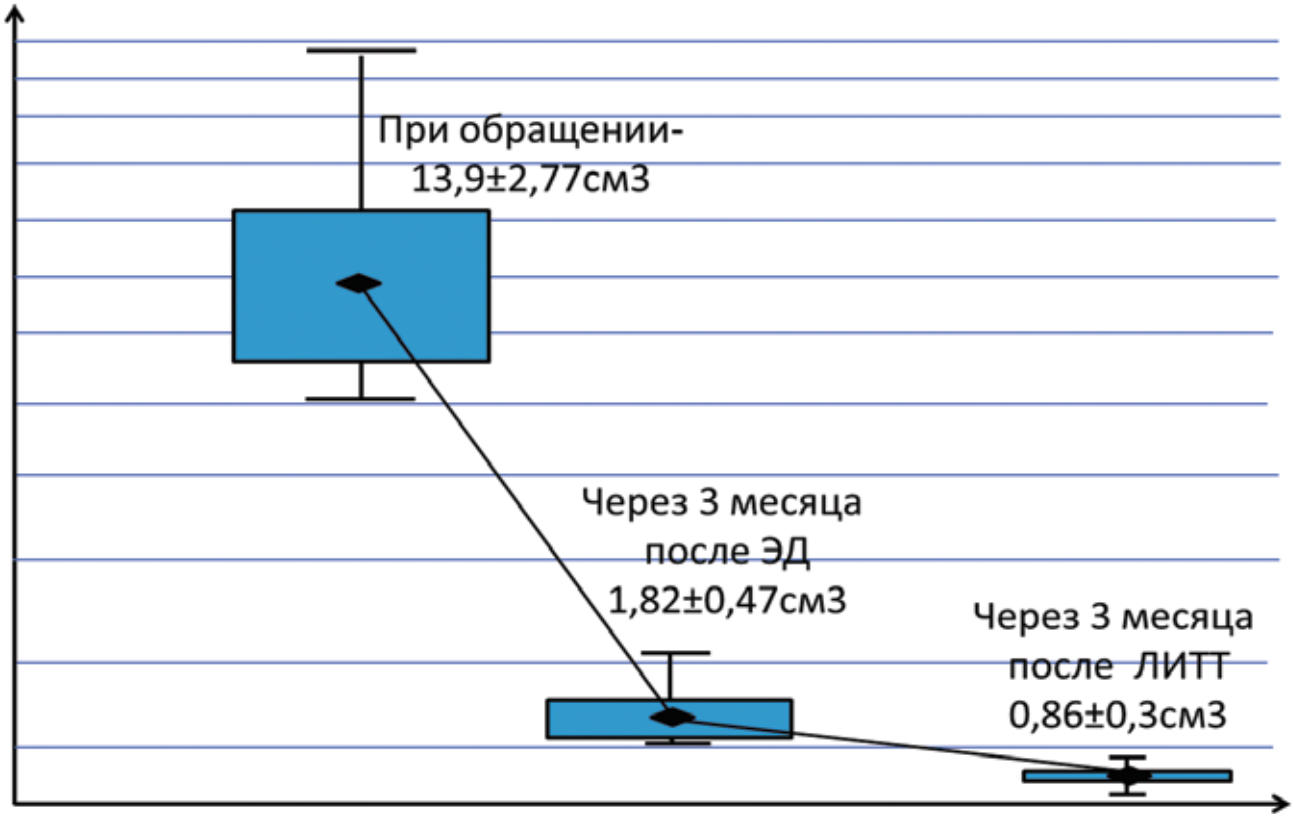

Рис. 2. Динамика уменьшения кист
Fig. 2. The dynamics of the decrease in cysts

рый имеет конечные размеры и не способствует тому, что узел исчезнет полностью.

Заключение

Таким образом, этапное лечение, включающее в себя миниинвазивные технологии — ЭД и последующую ЛИТТ солидного остатка, при остром расширении кист ЩЖ является высокоэффективным и безопасным. Учитывая низкую вероятность принадлежности тонкостенного кистозного узла к онкопатологии, выполнение первого этапа (ЭД) возможно до морфологической верификации природы узла.

Мы можем рекомендовать данным метод по причине более косметичного эффекта, что в современном мире зачастую имеет превалирующее значение в выборы способа оперативного вмешательства.

Литература

1. Дедов И.И., Мельниченко Г.А., Фадеев В.В. Эндокринология. — М.: Медицина, 2000. — 632 с.
2. De los Santos, Keyhani-Rofagha S., Cunningham J.J., Mazzaferri E.L. Cystic thyroid nodules. The dilemma of malignant lesions // Arch. Intern. Med. — 1990. — №150 (7). — P. 1422-7.
3. Бомаш Н.Ю. Морфологическая диагностика заболеваний щитовидной железы. — М.: Медицина, 1981. — 176 с.
4. Ушаков А.В. Доброкачественные образования щитовидной железы. Клиническая классификация. — М.: Клиника доктора Ушакова, 2013. — 348 с.
5. Хмельницкий О.К. Цитологическая и гистологическая диагностика заболеваний щитовидной железы. — СПб: Сотис, 2002. — 228 с.
6. Брейдо И.С. Хирургическое лечение заболеваний щитовидной железы. — СПб: Гиппократ, 1998. — 336 с.
7. Jen-Der Lin, Bie-Yi Huang, Chuen Hsue Application of Ultrasonography in Thyroid Cysts // J. Med. Ultrasound. — 2007. — Vol. 15, №2. — P. 91-102.
8. American association of clinical andocrinologist, American college of endocrinology, and associazione medici endocrinologi medical gudelines for clinical practice for the diagnosis and management thyroid nodules — 2016 update apprndi // Endocrin. practice. — 2016. — Vol. 22.

9. Ahuja A.T. The thyroid and parathyroid. In: Ahuja A.T., Evans R., editors. Practical head and neck ultrasound. — London: Greenwich Medical Media, 2000. — P. 37-64.
10. Henrichsen T.L., Reading C.C., Charboneau J.W., et al. Cystic change in thyroid carcinoma: prevalence and estimated volume in 360 carcinomas // J. Clin. Ultrasound. — 2010. — №38. — P. 361-366.
11. Many M.C., Denef J.F., Haumont S. Precocity of the endothelial proliferation during a course of rapid goitrogenesis // Acta Endocrinol. — 1984. — №105. — P. 487-491.
12. Smeds S., Wollman S.H. 3H-thymidine labeling of endothelial cells in thyroid arteries, veins and lymphatics during thyroid stimulation // Lab. Invest. — 1983. — №48. — P. 285-291.
13. Foschini M.P., Papotti M., Parmeggiani A., et al. Threedimensional reconstruction of vessel distribution in benign and malignant lesions of thyroid // Virchows Arch. — 2004. — №445. — P. 189-198.
14. Jen-Der Lin, Bie-Yi Huang, Chuen Hsueh Ultrasonography in Thyroid Cysts // J. Med. Ultrasound. — 2007. — Vol. 15, №2. — P. 91-102.
15. Dong Wook Kim, Myung Ho Rho, Hak Jin Kim, Jae AJNR Percutaneous Ethanol Injection for Benign Cystic Thyroid Nodules: Is Aspiration of Ethanol-Mixed Fluid Advantageous // Am. J. Neuroradiol. — 2005. — №26. — P. 2122-2127.
16. Papini E., Pacella C.M., Misischi I. et al. The advent of ultrasound-guided ablation techniques in nodular thyroid disease: towards a patient-tailored approach // Best Pract. Res. Clin. Endocrinol. Metab. — 2014. — №28. — P. 601-618.
17. Gharib H., Hegedüs L., Pacella C.M., et al. Clinical review: nonsurgical, image-guided, minimally invasive therapy for thyroid nodules // J. Clin. Endocrinol. Metab. — 2013. — №98. — P. 3949-3957.
18. Verde G., Papini E., Pacella C.M., et al. Ultrasound guided percutaneous ethanol injection in the treatment of cystic thyroid nodules // Clin. Endocrinol. (Oxf). — 1994. — №41. — P. 719-724.
19. Zingrillo M., Torlontano M., Chiarella R., et al. Percutaneous ethanol injection may be a definitive treatment for symptomatic thyroid cystic nodules not treatable by surgery: five-year follow-up study // Thyroid. — 1999. — №9. — P. 763-767.
20. Bennedbaek F.N., Hegedüs L. Treatment of recurrent thyroid cysts with ethanol: a randomized double-blind controlled trial // J. Clin. Endocrinol. Metab. — 2003. — №88. — P. 5773-5777.
21. Pacella C.M., Bizzari G., Guglielmi R. et al. Thyroid tissue: US$ guided percutaneous interstitial laser ablation — a feasibility study // Radiology. — 2000. — №217 (3). — P. 673-677.
22. Петров В.Г., Антонова Е.А., Нелаева А.А. Малоинвазивная хирургия кистозноколлоидных узлов щитовидной железы // Эндокрин. хир. — 2013. — №4. — С. 39-44.
23. Романчишен А.Ф. Неотложные и срочные операции при осложненных заболеваниях щитовидной железы // Вопросы клинической хирургии органов эндокринной системы. — Л., 1987. — С. 67-75.
24. Романчишен А.Ф., Багатурия Г.О. Местно-распространенный рак щитовидной железы // Хирургия щитовидной и околощитовидных желез. — СПб: Вести, 2009. — С. 314-327.
25. Карякин А.М., Кириенко И.В., Кучер В.В. Загрудинный зоб // Актуальные вопросы хирургической эндокринологии. — М., 1990. — С. 38.
26. Cho J.W., Jeong M.A., Choi J.H. et al. Anesthetic consideration for patients with severe tracheal obstruction caused by thyroid cancer — A report of 2 cases // Korean J. Anesthesiol. — 2010. — Vol. 58, №4. — P. 396-400.
27. Shedd D. Historical landmarks in head and neck surgery. — Pittsburgh: Amer. Head and Neck Surg., 1999.
28. Романчишен А.Ф. Клиническое обоснование показаний к оперативному лечению заболеваний щитовидной железы // Вестн. хир. — 1994. — №1-2. — С. 3-6.

ПОВОЛЖСКИЙ
ОНКОЛОГИЧЕСКИЙ
ВЕСТНИК

Том 10, №3. 2019

© И.В. Терещенко, 2019

УДК 616.33/.37-006-07

К ВОПРОСУ О ДИАГНОСТИКЕ ГАСТРИНОМ

И.В. Терещенко

МЦ «Консилиум», г. Пермь

TO THE QUESTION ABOUT DIAGNOSTICS GASTRINOM

I.V. Tereshchenko

MC «Concilium», Perm

Терещенко Ирина Владимировна — доктор медицинских наук, профессор, консультант-эндокринолог МЦ «Консилиум»
614010, г. Пермь, ул. Героев Хасана, д. 16, тел.: (342) 241-24-24, +7-964-192-11-20, e-mail: i_v_t@bk.ru
Tereshchenko I.V. — D. Sc. (Medicine), Professor, endocrinologist consultant of the MC «Concilium»
16 Hassan Heroes Str., Perm, Russian Federation, 614010, tel.: (342) 241-24-24, +7-964-192-11-20, e-mail: i_v_t@bk.ru

Реферат. За последнее время отмечено, что гастринома не всегда проявляется синдромом Золлингера — Эллисона. Это может приводить к несвоевременной диагностике опухоли, а значит, к риску малигнизации.
Цель — оценить встречаемость гастринoм, проанализировать трудности диагностики и особенности клинических проявлений этой опухоли, иллюстрировать конкретными примерами из клинической практики. Иммуноферментным методом проверили уровень гастрина в крови (норма 13-115 пг/мл) у 100 пациентов, обратившихся в поликлинику. При выявлении гипергастринемии пациентам проводили углубленное обследование, топическую диагностику гастриномы. Превышение уровня гастрина в крови >115 пг/мл обнаружено в 33% случаев, из них в 5 случаях впервые выявлена гастринома. Уровень гастрина при гастриномах был стабильно высоким: 440-877 пг/мл. Синдром Золлингера — Эллисона установлен у двух пациенток, у одной — с основным диагнозом «сахарный диабет» оказалась злокачественная гастринома в терминальной стадии, еще в 3 случаях гастриномы протекали атипично.
Заключение. Проведенные наблюдения позволяют полагать, что гастринома не является редкой патологией, может не проявляться синдромом Золлингер — Эллисона, иметь атипичную или даже стертую клиническую картину и распознаваться несвоевременно только после выявления гипергастринемии.
Ключевые слова: нейроэндокринные опухоли желудочно-кишечного тракта, гастринома, дифференциальный диагноз гастриномы, злокачественная гастринома, гастрин.

Abstract. Recently it has been noted that gastrinoma is not always manifested by Zollinger — Ellison syndrome. This can lead to untimely diagnosis of the gastrinoma, which means a risk of malignancy.
The purpose is to evaluate the occurrence of gastrinom, to analyze the differential diagnosis and the features of the clinical manifestations of this tumor, to illustrate with specific examples from clinical practice. An enzyme immunoassay was used to check the level of gastrin in the blood (norm 13-115 pg/ml) in 100 patients who went to the clinic. When hypergastrinemia was detected, patients underwent an in-depth examination, a topical diagnosis of gastrinoma. Increased gastrin in the blood > 115 pg/ml were detected in 33% of cases, of which gastrinoma was first diagnosed in 5 cases. The gastrin level in gastrinomas was stably high: 440-877 pg/ml. Zollinger — Ellison syndrome was established in two patients, in one — with the main diagnosis of diabetes mellitus, there was a malignant gastrinoma in the terminal stage, and in 3 cases gastrinomas proceeded atypically.
Conclusion. The observations made suggest that gastrinoma is not a rare pathology, may not be manifested by Zollinger — Ellison syndrome, have an atypical or even erased clinical picture and are not recognized in a timely manner only after the detection of hypergastrinemia.
Key words: neuroendocrine tumors of the gastrointestinal tract, gastrinoma, differential diagnosis of gastrinoma, malignant gastrinoma, gastrin.

Гастринома — нейроэндокринная опухоль (НЭО) желудочно-кишечного тракта (ЖКТ), секретирующая гастрин. Гипергастринемия усиливает образование желудочного сока и особенно — соляной кислоты, что приводит к развитию синдрома Золлингер — Эллисона, проявляющегося постоянными болями в эпигастрии, независимо от приема пищи, образованием множественных не рубцующихся язв в желудке, двенадцатиперстной кишке (ДПК), тонком кишечнике, дисфункцией соседних органов пищеварительного тракта [1]. Как считали ранее, такая клиническая

Таблица. Результаты определения уровня гастрина у 100 обследованных пациентов
Table. The results of determining the level of gastrin in 100 examined patients

Установленная в результате обследования патология	Количество больных		Уровень гастрина пг/мл	
	n	%	Диапазон	M±m
Здоровые	16	16	16,0 – 54,2	37,4±3,9
Гастринома	5	5	440,0 – 877,0	599,0±9,73
Инфицирование H. Pylori	28	28	132,5 – 268,2	198,0±1,15
Гастроэзофагеальная рефлюксная болезнь (ГЭРБ)	15	15	28,6 – 48,0	36,8±0,12
Желчнокаменная болезнь (ЖКБ)	20	20	10,4 – 88,9	37,8±2,18
Прочие заболевания	16	16	10,1 – 58,4	26,13±1,9

картина позволяет своевременно распознавать гастриному [2]. Однако за последнее время появились публикации о нередких случаях поздней диагностике таких опухолей [3]. По данным M.S. Cho и соавторов, в среднем проходит 8 лет с момента появления первых признаков этой НЭО до постановки правильного диагноза [4]. В 90% случаев выявляется уже злокачественная гастринома, чему способствует стойкая гипергастринемия, которая поэтапно через гиперплазию — дисплазию приводит к малигнизации [5]. Именно поэтому гастриномы малигнизируются существенно чаще других НЭО.

Нередко несвоевременность диагностики, несмотря на классическую клиническую картину синдрома Золлингер — Эллисона, объясняется тем, что на первый план выступают симптомы вторичного поражения панкреас: опоясывающие боли, стеаторея, тошнота и рвота, жидкий стул, метеоризм, похудание. Также может вторично возникать поражение толстого кишечника [6]. Затрудняет своевременность диагностики гастрином полиэтиологичность синдрома гипергастринемии. Особенно сложно дифференцировать гастриному с язвенной болезнью желудка или двенадцатиперстной кишки (ДПК) и с гастродуоденитом, ассоциированным с инфицированием H. Pylori, когда наблюдается тоже значительная гиперсекреция гастрина [7]. В последние годы установлено, что и нормальные G-клетки, и клетки гастриномы способны секретировать гастрин с разной молекулярной массой (гастрин G17 и гастрин G34) [6]. Крупномолекулярный гастрин биологически менее активен. Можно полагать, что если гастринома секретирует именно такой гастрин, то клиника может быть стертой. В последние годы сообщается о случаях гастрином без язвенного процесса в ЖКТ [6]. Определение уровня гастрина в крови теперь стало рутинным методом. T. Ito и соавторы указали, какое важное значение для диагностики гастрином имеет исследование уровня гастрина [8]. Пока в мире в клиническую практику не внедрено определение фракций гастрина по молекулярной массе. Точным методом диагностики гастрином (и других НЭО, за исключением инсулом) признана сцинтиграфия с меченым индием-111, однако методика для широкой практики остается недоступной. Гастриному относят к редкой патологии. Поэтому эпидемиологические исследования в мире пока не проведены.

Цель — оценить встречаемость гастрином, проанализировать трудности диагностики и особенности клинических проявлений этой опухоли, иллюстрировать конкретными примерами из клинической практики.

Материал и методы исследования

Сплошным методом проверили уровень гастрина в крови у 100 пациентов, обратившихся в поликлинику, использовали иммуноферментный способ. За нормальные показатели содержания гастрина в крови принимали 13-115 пг/мл, за гипергастринемию — превышение уровня его максимального нормального показателя [9]. При выявлении гипергастринемии пациентам проводили углубленное общеклиническое обследование, в первую очередь, включающее фиброэзофагогастродуоденоскопию (ФЭГДС), в

ряде случаев — с биопсией. Проверяли уровень пепсиногена-I иммуноферментным методом: норма 30-130 мкг/л. При подозрении на гастриному уровень гастрина определяли неоднократно, и при подтверждении НЭО осуществляли топическую диагностику опухоли: УЗИ, КТ и/или МРТ органов брюшной полости.

Результаты и их обсуждение

Превышение уровня гастрина в крови >115 пг/мл обнаружено в 33% случаев (см. табл.).

Из таблицы видно, что при гастриномах уровень гастрина в крови существенно превосходил гастринемию у практически здоровых и у пациентов с другой патологией, однако не достигал 1000 пг/мл и более. В литературе встречается описание больных с синдромом Золлингера — Эллисона, у которых уровень гастрина был повышен незначительно (137 пг/мл), и случаи, когда гипергастринемия достигала 1550 пг/мл [9]. Среди обследованных больных с гипергастринемией гастринома составила 15,2% случаев. Это позволило полагать, что такой вид НЭО не является редкой патологией, очевидно, течет под масками других заболеваний и остается не всегда распознанной. Возраст выявленных больных был от 57 до 81 года. Из 5 пациенток только в одном случае была классическая клиника синдрома Золлингер — Эллисона у пациентки 63 лет. По поводу язвенной болезни ДПК ее безуспешно лечили более 5 лет. Поставить истинный диагноз позволило многократное исследование уровня гастрина в крови, который был стабильно высоким (более 600,0 пг/мл). Выявлена опухоль в хвосте поджелудочной железы. Больная прооперирована. Гистологическое исследование подтвердило диагноз. Особый интерес представляет следующее наблюдение:

Больная Л-ва, 57 лет, врач-лаборант, обратилась 16.07.2018 г. для решения вопроса о лечении сахарного диабета (СД). Предъявляла жалобы на слабость и снижение массы тела. В феврале 2018 г., считая себя здоровой, с профилактической целью исследовала у себя уровень глюкозы натощак, который оказался 9,4 ммоль/л. Дальнейший контроль углеводного обмена проводить не стала, поскольку наследственность по СД не отягощена, не было и других факторов риска диабета: масса тела всегда нормальная, никогда не злоупотребляла углеводами. Через 3 месяца проявилось ухудшение самочувствия. Похудела на 6 кг. Вновь проверила уровень глюкозы: 9,48 ммоль/л. Стала строго соблюдать диету. Однако гипергликемия сохранялась стабильно. Обратилась к эндокринологу своей поликлиники, диагностирован СД 2-го типа и назначен метформин. К метформину проявилась непереносимость (тошнота, отвращение к пище), поэтому лечение метформином прекратила. Продолжала работать, хотя стала испытывать слабость. Других жалоб не было. Контролировала гликемию. Уровень глюкозы натощак был в пределах 9,6 – 9,8 ммоль/л, постпрандиальная гипергликемия достигала 12,9 ммоль/л. Обратилась на консультацию с целью подбора сахароснижающей терапии. Анамнез жизни без особенностей. При осмотре состояние удовлетворительное. Пониженного питания: рост 167 см, масса тела 49 кг; ИМТ 18 кг/м^2. Тургор кожи снижен. Кожные покровы с землистым оттенком. Увеличения лимфоузлов не обнаружено. Щитовидная железа визуально не определяется, пальпаторно в пределах нормы. Органы дыхания и сердечно-сосудистая система без патологии. Язык обложен белым налетом, сухой. При пальпации живота выявляется резкая болезненность в эпигастральной области. Печень увеличена, выступает из-под правого подреберья на 3-3,5 см, край заострен, неровный, поверхность печени бугристая, консистенция неоднородная, плотная. Стул ежедневный, спастического типа. Заподозрен рак неуточненной локализации (Панкреас? Желудок? Вторичный сахарный диабет). Проведена ФЭГДС: пищевод проходим, в области кардии слизистая циркулярно ригидная, ранимая. Кардиальный жом для эндоскопа проходим с небольшим усилием. В субкардии и всех отделах тела желудка по большой и малой кривизне слизистая также ригидная, ранимая, складки воздухом не расправляются, перистальтика практически не определяется. Взята биопсия из нескольких точек. Антральный отдел, привратник умеренно деформированы, слизистая с отеком, гиперемией, сплошь с налетом алого гематина, частично — фибрина. Ближе к привратнику определяется несколько сливных неправильной формы дефектов слизистой умеренной глубины. Привратник проходим с небольшим усили-

ем. Луковица ДПК деформирована, проходима. Слизистая ее сплошь эрозирована с налетом вишневого гематина, частично — фибрина. Полуциркулярно определяется несколько сливных неправильной формы язвенных дефектов. Дно их покрыто коричнево-вишневым гематином. Диагноз: субтотальный рак желудка с переходом на пищевод. Множественные язвы антрального отдела желудка и ДПК. Результат биопсии: рак желудка (из G-клеток?), вероятно, злокачественная гастринома. Иммуноферментным методом определен уровень гастрина в сыворотке крови: 448 пг/мл. От продолжения обследования пациентка отказалась.

Окончательный диагноз: злокачественная гастринома желудка с прорастанием в пищевод, T4N3M1. Синдром гипергастринемии. Множественные язвы выходного отдела желудка и ДПК. Вторичный сахарный диабет (следствие прорастания опухоли в панкреас?).

Хотя больная не была дообследована, тем не менее, уже при первичном осмотре была заподозрена злокачественная опухоль, о чем свидетельствовали признаки быстрого похудания, землистый цвет кожи, результаты пальпации печени. Обнаруженное сочетание множественных язв антрального отдела желудка, язв ДПК и рака тела желудка с переходом на кардиальный отдел и нижнюю треть пищевода — характерные признаки злокачественной гастриномы. Пациентка, врач, оценила полученные результаты и неблагоприятный прогноз и отказалась от дальнейшего обследования (продолжала работать!). Назначен октреотид по 30 мг внутримышечно 1 раз в 28 дней. Рекомендована инсулинотерапия (больная проводить не стала). В дальнейшем от контакта с врачами пациентка отказалась. Осуществлялись заочные консультации онколога, эндокринолога, терапевта: дочь (по профессии врач-иммунолог) информировала о состоянии больной, о динамике онкологического процесса. Вскоре у больной появились боли в животе, и потребовались болеутоляющие средства. Нарушение углеводного обмена было стабильным. Через 3 месяца наступил летальный исход.

Немая клиника гастриномы привела к несвоевременной диагностике злокачественной НЭО. В доступной литературе не удалось найти описаний подобных случаев бессимптомного течения гастриномы. Можно предположить, что такое течение ее заболевания обусловлено особенностями медиаторной системы ЖКТ больной. Нейроэндокринными клетками ЖКТ секретируется дофамин и серотонин, действующие подобно опиатам. Кроме того в последнее время доказано, что в пищеварительной системе вырабатываются энкефалины и эндорфины, которые способны снимать боль (ранее считалось, что эти гормоны вырабатываются только в клетках головного мозга). Можно предположить также, что у пациентки гастринома секретировала макромолекулярный малоактивный гастрин, если учесть картину обширного язвенного поражения желудка и ДПК. Пока нет точного объяснения, почему у больной было молчаливое течение злокачественной НЭО вплоть до 4-й стадии. СД у больной тоже имел бессимптомное течение, выявлен случайно. Врачебной ошибкой явился диагноз «сахарный диабет 2-го типа», поставленный больной. У нее не было избыточной массы тела и других факторов риска этого заболевания. Назначение метформина при дефиците массы тела явилось тоже врачебной ошибкой. В данном случае СД следует отнести к другим типам диабета. В литературе имеются указания на то, что гастрин влияет на углеводный обмен. Как? Этот вопрос пока недостаточно изучен. Этот гормон в числе других нейрогормонов ЖКТ (холецистокинина, секретина, ВИП и т.д.) стимулирует секрецию инсулина β-клетками островков поджелудочной железы. Но вероятнее всего СД у больной — результат опухолевой деструкции поджелудочной железы.

При гастриномах особенно трудна топическая диагностика НЭО. У одной из наблюдаемых больных так и не удалось уточнить локализацию опухоли, хотя она обследовалась в ведущих Московских клиниках, диагноз гастриномы не вызывал сомнений, уровень гастрина проверен многократно, превышал 800,0 пг/мл. Получает октреотид.

Препятствует своевременной диагностике гастрином полиморбидность, которая почти неизбежна в пожилом возрасте. Так, больная В., 78 лет, в течение многих лет наблюдалась по поводу гипотиреоза, гипертонической болезни, ИБС, нарушения ритма сердца по типу пароксизмов фибрилляции предсердий, системного

остеопороза, ДОА тазобедренных и коленных суставов. Была длительная вынужденная полипрагмазия, в том числе постоянный прием НПВС, неоднократно вводился дипроспан. На этом фоне 3 года назад появились постоянные боли в эпигастрии и изжога. Поставлен диагноз: нестероидная гастропатия. Омепразол и другие ИПП не давали эффекта. Уровень гастрина оказался 599,0-704,0 пг/мл. Проведена (впервые) ФЭГДС и обнаружены множественные глубокие язвы желудка и ДПК. Эхографически выявлена опухоль в хвосте поджелудочной железе. Из-за полиморбидности, кардиальных проблем хирургическое лечение отложено. Назначен октреотид, который уменьшил интенсивность болей.

Гастринома может быть компонентом МЭН-1 [4, 6, 9]. В одном случае гастринома оказалась проявлением МЭН-1, причем первичный гиперпаратиреоз и микроаденома гипофиза были выявлены позднее НЭО.

Заключение

Проведенные наблюдения позволяют полагать, что гастринома не является редкой патологией (обнаружена у 5,0% обследованных), может не проявляться синдромом Золлингер — Эллисона, иметь атипичную или даже стертую клиническую картину и распознаваться несвоевременно только после выявления гипергастринемии. Целесообразно шире проводить скрининг уровня гастрина, в первую очередь, у больных язвенной болезнью желудка и/или двенадцатиперстной кишки.

Литература

1. Zollinger R.M., Ellison E.H. Primary peptic ulcerations of the jejunum associated with islet cell tumors of the pancreas // Ann. Surg. — 1955. — 142 (2). — P. 709-723.
2. Campana D., Piscitelli L., Mazzotta E., et al. Zollinger-Ellison syndrome. Diagnosis and therapy // Minerva Med. — 2005 Jun. — 96 (3). — P. 187-206.
3. De Angelis C., Cortegoso Valdivia P., Venezia L., et al. Diagnosis and management of Zollinger — Ellison syndrome in 2018 // Minerva Endocrinol. — 2018. — 43 (2). — P. 212-220. doi: 10.23736/S0391-1977.17.02745-6.
4. Cho M.S., Kasi A. Zollinger Ellison Syndrome. StatPearls [Internet]. Treasure Island (FL): StatPearls Publishing; 2018-.2019 Jan 22.
5. Norton J.A., Foster D.S., Ito T., Jensen R.T. Gastrinomas: Medical or Surgical Treatment // Endocrinol. Metab. Clin. North. Am. — 2018. — 47 (3). — P. 577-601. doi: 10.1016/j.ecl.2018.04.009.
6. Васильев Ю.В. Синдром Золлингер — Эллисона // Мед. совет. — 2012. — 1. — С. 56-60.
7. Dacha S., Razvi M., Massaad J., Cai O., Wehbi M. Hypergastrinemia // Gastroenterol. Rep. (Oxf.). — 2015. — 3 (3). — P. 201-208. doi: 10.1093/gastro/gov004.
8. Ito T., Igarashi H., Jensen R.T. Zollinger — Ellison syndrome: recent advances and controversies // Curr. Opin. Gastroenterol. — 2013. — 29 (6). — P. 650-661. doi: 10.1097/MOG.0b013e328365efb1.
9. Wei-Dong Zhang, Da - Ren Liu, Pei Wang, Jian-Gang Zhao, Zhe-Fang Wang, Li Chen. Clinical treatment of gastrinoma: A case report and review of the Literature // Oncol Lett. — 2016 May. — 11 (5). — P. 3433-3437. doi: 10.3892/ol.2016.4397

© К.С. Акперов, 2019

УДК 618.146-006.6-08

ОСТРАЯ ГЕМАТОЛОГИЧЕСКАЯ ТОКСИЧНОСТЬ СОЧЕТАННОЙ ЛУЧЕВОЙ ТЕРАПИИ РАКА ШЕЙКИ МАТКИ С ПРИМЕНЕНИЕМ ПОЛИРАДИОСЕНСИБИЛИЗАЦИИ ЦИСПЛАТИНОМ И ГЕМЦИТАБИНОМ — РЕЗУЛЬТАТЫ ИССЛЕДОВАНИЯ НАЦИОНАЛЬНОГО ЦЕНТРА ОНКОЛОГИИ АЗЕРБАЙДЖАНА

К.С. Акперов

Национальный центр онкологии МЗ АР, г. Баку, Азербайджанская Республика

ACUTE HEMATOLOGICAL TOXICITY OF RADIOTHERAPY FOR CERVICAL CANCER BY USE OF POLYRADIOSENSITIZATION WITH CISPLATIN AND GEMCITABINE — TRIAL RESULTS OF AZERBAIJAN NATIONAL CENTER OF ONCOLOGY

K.S. Akperov

National Center of Oncology, Baku, The Republic of Azerbaijan

Акперов Кямал Сабир оглы — радиационный онколог, научный работник отделения лучевой терапии Национального центра онкологии МЗ АР
AZ1012, г. Баку, ул. Г. Зардаби, д. 79Б, e-mail: akperovkamal@yahoo.com
Akperov K.S. — radiation oncologist, researcher at the department of radiation therapy of National Center of Oncology
79B G. Zardabi Str., Baku, The Republic of Azerbaijan, AZ1012, e-mail: akperovkamal@yahoo.com

Реферат
Целью настоящего исследования явилось изучение острой токсичности химиолучевой терапии местно-распространенного рака шейки матки (РШМ) с применением цисплатина и гемцитабина.
Материал и методы. В статье проанализированы результаты обследования и лечения 468 больных раком РШМ IIA — IVA стадий, которые находились на лечении в клинике Национального центра онкологии Министерства Здравоохранения Азербайджанской Республики с 2013 по 2018 гг. Возраст больных колебался от 31 до 76 лет. Большинству больных (54,1%) было 40-60 лет. Дистанционная лучевая терапия проводилась в разовой очаговой дозе 1,8 Гр до суммарной дозы 45 Гр, брахитерапия высокой мощностью дозы состояла из 4-х фракций по 7,0 Гр. В первой группе больные получали еженедельные инфузии цисплатина (в дозе 40 мг/м^2), а во второй — полирадиосенсибилизацию цисплатином (40 мг/м^2) и гемцитабином (75 мг/м^2).
Результаты. Острая гематологическая токсичность в виде нейтропении и тромбоцитопении была более выражена во второй группе больных (получивших инфузии цисплатина и гемцитабина). При этом, только острая нейтропения и тромбоцитопения первой степени достоверно чаще встречалась в первой группе. Однако значительных различий по гематологической токсичности II – IV степеней между двумя группами выявлено не было.
Выводы. Полученные результаты показали, что сочетание конформной дистанционной лучевой терапии, внутриполостной брахитерапии высокой мощностью дозы и конкурентной полихимиотерапии цисплатином и гемцитабином практически осуществимо и достаточно безопасно. Ранняя токсичность лечения была более выражена в первой группе, но эффективно купировалась с помощью симптоматической терапии и не являлась причиной перерывов в лечении.
Ключевые слова: рак шейки матки, полирадиосенсибилизация, химиолучевая терапия, гемцитабин.

Abstract
The aim of this research was study of acute toxicity of chemoradiotherapy for locally advanced cervical cancer by use of polyradiosensitization with cisplatin and gemcitabine.
Material and methods. In this article we analyzed treatment and investigation results of 468 patients with IIA – IVA stage cervical cancer. The age of patients varied between 31 and 76 years, while the majority (54,1%) was 40-60 years old. External beam

radiotherapy consisted of 1,8 Gy fractions to 45 Gy to the pelvis. High dose rate brachytherapy was four fractions by 7,0 Gy. In the first group patients received weekly infusions of cisplatin (40 mg/m^2) and in the second group - cisplatin (40 mg/m^2) and gemcitabine (75 mg/m^2).

Results. Acute hematological toxicity like neutropenia and thrombopenia was higher in the second group (among patients receive cisplatin and gemcitabine). But only grade I acute toxicity was higher while there were differences in grade II-IV acute neutropenia and thrombopenia between treatment arms.

Conclusion. Our results showed that combination of conformal external beam radiotherapy, high dose rate brachytherapy and concurrent polychemotherapy consisted of cisplatin and gemcitabine is feasible and safe for clinical use. Acute hematological toxicity was higher in group one but was effectively solved by symptomatic supportive treatment and did not lead to interruptions in radiotherapy.

Key words: cervical cancer, polyradiosensitization, chemoradiotherapy, gemcitabine.

Рак шейки матки (РШМ) — одно из наиболее широко распространенных онкологических заболеваний среди женщин во всем мире. Так, согласно данных GLOBOCAN в 2018 году в мире было зарегистрировано 570 000 новых случаев заболевания, 311 000 случаев смерти от РШМ, а на учете находилось 1 474 000 больных РШМ [1, 2]. В большинстве случаев (74%) РШМ встречается в развивающихся странах, где он составляет 15% всех раков у женщин и является второй наиболее частой причиной смерти от рака, тогда как в развитых странах он составляет 4,4% от новых случаев [2-4].

В структуре онкозаболеваний в Азербайджанской Республике РШМ среди женщин занимает четвертое место после рака молочной железы, колоректального рака и рака желудка (экстенсивные показатели соответственно 34%, 7,6%, 7,4% и 6,8%) [1, 2, 5, 6].

В лечении РШМ стандартно применяются хирургия, лучевая терапия, химиотерапия и их комбинации [7-9]. Выбор тактики лечения зависит от множества факторов, характеризующих заболевание, основным из которых является стадия РШМ. Хотя и существует эффективная программа скрининга для выявления ранних стадий заболевания, в большинстве случаев РШМ диагностируется в поздней, местно-распространенной стадии, так, у 38% больных заболевание диагностируется в III-IV стадии [10-12].

Сегодня, благодаря достижениям последних лет, лучевая терапия применяется у подавляющего большинства больных РШМ как самостоятельный метод, так и в качестве основного компонента комбинированного лечения [13-16]. При ранних стадиях РШМ (I – IIA стадии) дефинитивная радиотерапия может применяться как один из вариантов лечения, а при местно-распространенных стадиях заболевания (IIB–IVA стадии) сочетанная лучевая терапия — не только основной, но чаще и единственно возможный метод лечения [17-19]. Радикальная лучевая терапия РШМ состоит из нескольких основных компонентов: дистанционной лучевой терапии (ДЛТ), конкурентной химиотерапии и брахитерапии [20-22]. При этом, эффективность лучевой терапии повышается благодаря именно брахитерапии, которая позволяет подвести более высокие дозы ионизирующего излучения непосредственно к опухоли, при этом минимизируя дозы на окружающие здоровые органы и ткани [23, 24].

Как известно, главной целью лучевой терапии является максимальное повреждение (в идеале — полное уничтожение) опухолевых клеток при условии минимального повреждения окружающих нормальных органов и тканей. Однако, несмотря на все современные достижения и техническое обеспечение в области ЛТ (такие как 3DCRT, IGRT, IMRT, VMAT, SBRT, SRS и др.), в реальных условиях невозможно подвести к новообразованию необходимую суммарную дозу и полностью избежать облучения здоровых тканей, особенно при глубоко расположенных мишенях (например, при РШМ). В результате облучения и нарушения функции нормальных тканей и органов возникают лучевые реакции и осложнения различной степени тяжести, которые могут существенным образом ухудшать качество жизни (КЖ) пациентов.

Известно, что ранние или острые радиационные реакции возникают во время или сразу после облучения (в течение первых трех месяцев) из-за нарушения репарации быстро регенерирующих тканей. Эти реакции, как правило, разрешаются самостоятельно или же в результате симптоматической терапии и редко препятству-

Таблица 1. Характеристика клинического материала
Table 1. Characteristics of clinical material

Группа	I	II	Всего	P
Количество пациенток	236	232	468	-
Средний возраст	51,8	54,3		0,39
Гистологический вариант РШМ — n (%)				
Плоскоклеточный	217 (92%)	211 (90,9%)	428 (91,5%)	0,56
Аденокарцинома	9 (3,8%)	14 (6,1%)	23 (4,9%)	0,28
Анапластический	10 (4,2%)	7 (3%)	17 (3,6%)	0,85
Стадии РШМ — n (%)				
T2a	31 (13,1%)	43 (18,1%)	74 (15,8%)	0,41
T2b	103 (43,6%)	91 (39,2%)	194 (41,5%)	0,27
T3a	9 (3,8%)	12 (5,2%)	21 (4,5%)	0,61
T3b	86 (36,5%)	81 (35,1%)	167 (35,7%)	0,74
T4a	7 (3%)	5 (2,2%)	12 (2,5%)	0,57
Наличие метастазов в региональных лимфатических узлах — n (%)				
N1	42 (17,8%)	56 (24,1%)	98 (21%)	0,31
N0	194 (82,2%)	176 (75,9%)	370 (79%)	0,29
Оценка общего состояния в баллах — n (%)				
0	131 (55,5%)	118 (50,9%)	249 (53,2%)	0,75
1	62 (26,3%)	85 (36,6%)	147 (31,4%)	0,46
2	43 (18,2%)	29 (12,5%)	72 (15,4%)	0,82

ют завершению ЛТ в запланированном объеме. Однако выраженные лучевые реакции могут приводить к незапланированным перерывам в лечении, что само по себе может быть причиной снижения эффективности радиотерапии [25, 26].

Учитывая все вышесказанное, нами были изучены ранние токсические проявления при использовании различных методов радиотерапии больных РШМ местно-распространенных стадий.

Материал и методы

Основой для выполнения настоящего исследования послужили результаты обследования и лечения 468 больных РШМ IIA — IVA стадий, которые находились на лечении в клинике Национального центра онкологии Министерства Здравоохранения Азербайджанской Республики с 2013 по 2018 гг. Возраст больных колебался от 31 до 76 лет. Большинству больных (54,1%) было 40-60 лет.

После клинического осмотра больные подвергались всестороннему лабораторно-инструментальному обследованию, которое включало изучение показателей периферической крови (общий и биохимической анализ), рентгенологическое исследование органов грудной полости, ректовагинальное и бимануальное влагалищное исследования, кольпоскопия с биопсией, морфологическое исследование биоптатов, УЗИ органов малого таза и брюшной полости, МРТ малого таза и парааортальных лимфатических узлов, ПЭТ/КТ. По показаниям пациентам проводились цисто- и ректоскопия, КТ органов грудной клетки, МРТ головного мозга, радиоизотопное исследование скелета и функции почек, эхокардиографиия, а также другие исследования.

В клиническое исследование включались больные соответствующие следующим критериям: возраст 18 лет и больше, морфологически верифицированный диагноз РШМ, IIA — IIIB стадии

Таблица 2. Степень и частота встречаемости ранних осложнений химиолучевой терапии РШМ со стороны кроветворной системы в зависимости от метода лечения
Table 2. The degree and frequency of occurrence of early complications of chemoradiotherapy of RSM from the hematopoietic system depending on the method of treatment

Орган/ система	Степень острой токсичности RTOG/EORTC, % (n)									
	I группа					II группа				
	0	1	2	3	4	0	1	2	3	4
Анемия	109 (47%)	51 (22%)	62 (26,7%)	10 (4,3%)	0	81 (34,3%)	89 (37,7%)	49 (20,8%)	16 (6,8%)	1 (0,4%)
Лейкопения	76 (32,7%)	47 (20,3%)	76 (32,7%)	29 (12,6%)	4 (1,7%)	40 (16,9%)	57 (24,3%)	92 (38,9%)	40 (16,9%)	7 (3%)
Нейтропения	147 (63,3%)	42 (18,2%)	30 (12,9%)	11 (4,7%)	2 (0,9%)	125 (52,9%)	63 (26,8%)	27 (11,4%)	17 (7,2%)	4 (1,7%)
Тромбопения	185 (79,7%)	37 (15,9%)	10 (4,4%)	0	0	156 (66,1%)	54 (22,8%)	17 (7,1%)	8 (3,7%)	1 (0,4%)

РШМ, общее состояние по шкале ВОЗ/ECOG: 0 – 2, по шкале Карновского ≥ 50, удовлетворительные показатели периферической крови: гемоглобин ≥ 80 г/л (с или без переливания крови), лейкоциты ≥ 4x10⁹/л, нейтрофилы ≥ 1,5x10⁹/л, тромбоциты ≥ 130x10⁹/л, креатинин ≤ 120 ммоль/л. Субъективный статус (общее состояние больных) до начала лечения оценивался по 5-степенной системе оценки ВОЗ и составил: у 67 (52,3%) — 0, у 36 (28,1%) — 1 и у 25 (19,6%) человек — 2 балла.

Распределение больных по стадиям РШМ было следующим: IIA — 62 (13,2%), IIB — 165 (35,4%), IIIA — 18 (3,9%), IIIB — 211 (45%), IVA — 12 (2,5%) пациентки. Абсолютное большинство больных (77,8%) на момент обращения имели РШМ IIB и IIIB стадий. При морфологическом исследовании было выявлено 428 (91,5%) случаев плоскоклеточного рака, 23 (4,9%) аденокарцином и в 17 (3,6%) случаях анапластический рак. Как видно из приведенных цифр, в анализируемом материале преобладал плоскоклеточный рак различной степени дифференцировки. Более детальная характеристика клинического материала представлена в таблице 1.

Среднее число лейкоцитов среди всех больных до начала лечения составило 9,34·10⁹/л (стандартное отклонение — 3,31·10⁹/л). При этом количество лейкоцитов варьировало от 2,79·10⁹/л до 20,36·10⁹/л (диапазон — 17,57·10⁹/л). У пациенток первой группы среднее число лейкоцитов до начала лечения составило 8,59·10⁹/л (стандартное отклонение — 3,11·10⁹/л). При этом количество лейкоцитов варьировало от 2,79·10⁹/л до 20,36·10⁹/л (диапазон — 17,57·10⁹/л). У пациенток второй группы среднее число лейкоцитов до начала лечения составило 9,31·10⁹/л (стандартное отклонение — 2,5·10⁹/л). При этом количество лейкоцитов варьировало от 6,36·10⁹/л до 17,39·10⁹/л (диапазон — 11,03·10⁹/л). Достоверной разницы между группами по количеству лейкоцитов в периферической крови до начала лечения не наблюдалось (p=0,803). Относительно повышенное содержание лейкоцитов до начала лечения можно объяснить воспалительной реакцией, связанной с развитием вторичного инфекционного процесса во влагалище в результате обильных выделений из опухоли.

При сравнении частоты возникновения и степени тяжести лейкопении в зависимости от метода лечения было выявлено, что лейкопения 0 степени значительно (p=0,0417) реже встречалась во II группе (полихимиорадиосенсибилиза-

ции), чем в группе стандартной химиолучевой терапии — 40 (16,9%) и 76 (32,7%) случаев в I и II группах соответственно. Однако, по частоте развития лейкопении II - IV степени между группами достоверной разницы не наблюдалось — 109 (47%) и 139 (58,8%) случаев в I и II группах соответственно (p=0,396). Между группами не было выявлено достоверных различий по критерию возникновения лейкопении II – IV степени.

При сравнении частоты возникновения и степени тяжести нейтропении в зависимости от метода лечения было выявлено, что нейтропения I степени значительно чаще встречалась во II группе (полихимиорадиосенсибилизации), чем в группе стандартной химиолучевой терапии — 42 (18,2%) и 63 (26,8%) случаев в I и II группах соответственно (разница достоверна, p=0,0433). Однако, по частоте развития нейтропении II - IV степени между группами достоверной разницы не наблюдалось — 43 (18,5%) и 48 (20,3%) случаев в I и II группах соответственно (p=0,437).

При сравнении частоты возникновения и степени тяжести тромбоцитопении в зависимости от метода лечения было выявлено, что тромбоцитопении 0 - I степени значительно чаще встречалась в I группе (стандартной химиолучевой терапии), чем во II группе (полихимиорадиосенсибилизации) — 222 (95,6%) и 210 (88,9%) случаев в I и II группах соответственно (разница достоверна, p=0,0438). Однако, по частоте развития тромбоцитопении II - IV степени между группами достоверной разницы не наблюдалось — 10 (4,4%) и 26 (11,2%) случаев в I и II группах соответственно (p=0,174).

Таким образом, согласно полученным результатам гематологическая токсичность в виде нейтропении и тромбоцитопении была более выражена во второй группе больных (получивших инфузии цисплатина и гемцитабина). При этом, только острая нейтропения и тромбоцитопения первой степени достоверно чаще встречалась в первой группе (p<0,05). Однако значительных различий по гематологической токсичности II – IV степеней между двумя группами выявлено не было.

Выводы

Полученные результаты показали, что сочетание конформной дистанционной лучевой терапии, внутриполостной брахитерапии высокой мощностью дозы и конкурентной полихимиотерапии цисплатином и гемцитабином практически осуществимо и достаточно безопасно. При этом острая гематологическая токсичность (в виде нейтропении и тромбоцитопении) была более выражена по сравнению со стандартной химиолучевой терапией больных РШМ. Однако эти реакции быстро купировались, и лишь в редких случаях приводили к перерывам в лечении. В дальнейшем, путем увеличения количества больных, продления сроков наблюдения и проведения сравнительного анализа со стандартной лучевой терапией РШМ, мы планируем дать окончательную оценку эффективности проводимого метода лечения.

Информация о конфликте интересов
Авторы заявляют об отсутствии конфликта интересов по представленной статье.

Литература

1. GLOBOCAN 2018, http://gco.iarc.fr.
2. Majek O., Anttila A., Arbyn M., et al. The legal framework for European cervical cancer screening programmes // Eur. J. Public Health. — 2019. — Vol. 29 (2). — P. 345-350.
3. Islami F., Fedewa S., Jemal A. Trends in cervical cancer incidence rates by age, race/ethnicity, histological subtype, and stage at diagnosis in the United States // Prev. Med. — 2019. — Vol. 123. — P. 316-323.
4. Siegel R., Miller K., Jemal A. Cancer statistics, 2019 // CA Cancer J. Clin. — 2019. — Vol. 69 (1). — P. 7-34.
5. Исаев И.Г., Акперов К.С., Гулиев Э.Г., и др. Первый опыт применения двухфракционной адаптивной внутриполостной/внутритканевой брахитерапии в лечении рака шейки матки // Казанский медицинский журнал. — 2018. — Т. 99 (2). — С. 336-341.
6. Акперов К. Применение волюметрической арктерапии в лучевом лечении рака шейки матки // Азербайджанский Медицинский Журнал. — 2017. — №1. — С. 23-27.
7. Cantillo E., Emerson J., Mathews C. Less Is More: Minimally Invasive and Quality Surgical Management of Gynecologic Cancer // Obstet. Gynecol. Clin. North Am. — 2019. — Vol. 46 (1). — P. 55-66.
8. Sar A., Duan Q., Khalil M., et al. Cervical Adenocarcinoma: A Comparison of the Reproducibility of the World Health Organization 2003 and 2014

Classifications // J. Low Genit Tract Dis. — 2018. — Vol. 22 (2). — P. 132-138.
9. Cibula D., Pötter R., Planchamp F., et al. The European Society of Gynaecological Oncology/European Society for Radiotherapy and Oncology/European Society of Pathology guidelines for the management of patients with cervical cancer // Radiother. Oncol. — 2018. — Vol. 127 (3). — P. 404-416.
10. Wei M., Zhou W., Bi Y., et al. Rising Mortality Rate of Cervical Cancer in Younger Women in Urban China // J. Gen Intern. Med. — 2019. — Vol. 34 (2). — P. 281-284.
11. Bray F., Ferlay J., Soerjomataram I., et al. Global cancer statistics 2018: GLOBOCAN estimates of incidence and mortality worldwide for 36 cancers in 185 countries // CA Cancer J. Clin. — 2018. — Vol. 68 (6). — P. 394-424.
12. Diaz M., Morina D., Rodriguez-Sales V., et al. Moving towards an organized cervical cancer screening: costs and impact // Eur. J. Public Health. — 2018. — Vol. 28 (6). — P. 1132-38.
13. Gaffney D., Small B., Kitchener H., et al. Cervix Cancer Research Network (CCRN): Improving Access to Cervix Cancer Trials on a Global Scale // Int. J. Gynecol. Cancer. — 2016. — Vol. 26 (9). — P. 1690-93.
14. Oaknin A., Rubio M., Redondo A., et al. SEOM guidelines for cervical cancer // Clin. Transl. Oncol. — 2015. — Vol. 17 (12). — P. 1036-42.
15. Jhawar S., Hathout L., Elshaikh M., et al. Adjuvant Chemoradiation Therapy for Cervical Cancer and Effect of Timing and Duration on Treatment Outcome // Int. J. Radiat. Oncol. Biol. Phys. — 2017. — Vol. 98 (5). — P. 1132-1141.
16. Derks M., van Lonkhuijzen L., Bakker R., et al. Long-Term Morbidity and Quality of Life in Cervical Cancer Survivors: A Multicenter Comparison Between Surgery and Radiotherapy as Primary Treatment // Int. J. Gynecol. Cancer. — 2017. — Vol. 27 (2). — P. 350-356.
17. Cho O., Chun M. Management for locally advanced cervical cancer: new trends and controversial issues // Radiat. Oncol. J. — 2018. — Vol. 36 (4). — P. 254-264.
18. Aghili M., Andalib B., Karimi Moghaddam Z., et al. Concurrent Chemo- Radiobrachytherapy with Cisplatin and Medium Dose Rate Intra-Cavitary Brachytherapy for Locally Advanced Uterine Cervical Cancer // Asian Pac J. Cancer Prev. — 2018. — Vol. 19 (10). — P. 2745-50.
19. Wang W., Zhang F., Hu K., Hou X. Image-guided, intensity-modulated radiation therapy in definitive radiotherapy for 1433 patients with cervical cancer // Gynecol. Oncol. — 2018. — Vol. 151 (3). — P. 444-448.
20. Kim H., Chang J., Koom W., Lee K., Kim G., Kim Y. Radiotherapy is a safe and effective salvage treatment for recurrent cervical cancer // Gynecol. Oncol. — 2018. — Vol. 151 (2). — P. 208-214.
21. Gunderson L., Tepper J. Clinical Radiation Oncology. — Third Edition. — Elsevier, 2012. — 1776 p. ISBN: 978-1-4377-1637-5.
22. Jiade J. Lu, Luther W. Brady. Decision Making in Radiation Oncology. — Springer-Verlag Berlin Heidelberg, 2011. — 570 p. ISSN:0942-5373, ISBN:978-3-642-12462-4.
23. Wu P., Wong T., Yip Y., et al. MRI-guided adaptive brachytherapy for locally advanced cervix cancer: Treatment outcomes from a single institution in Hong Kong // Brachytherapy. — 2019. — Vol. 18 (2). — P. 171-179.
24. Jastaniyah N., Yoshida K., Tanderup K., et al. A volumetric analysis of GTVD and CTVHR as defined by the GEC ESTRO recommendations in FIGO stage IIB and IIIB cervical cancer patients treated with IGABT in a prospective multicentric trial (EMBRACE) // Radiother. Oncol. — 2016. — Vol. 120 (3). — P. 404-411.
25. Horne Z., Karukonda P., Kalash R., et al. Single-Institution Experience in 3D MRI-Based Brachytherapy for Cervical Cancer for 239 Women: Can Dose Overcome Poor Response? // Int. J. Radiat. Oncol. Biol. Phys. — 2019. — Vol. 104 (1). — P. 157-164.
26. Klopp A., Yeung A., Deshmukh S., et al. Patient-Reported Toxicity During Pelvic Intensity-Modulated Radiation Therapy: NRG Oncology-RTOG 1203 // J. Clin. Oncol. — 2018. — Vol. 36 (24). — P. 2538-44.

© М.В. Бурмистров, В.Ю. Матвеев, М.В. Аглуллина, Б.А. Магомедов, М.А. Назмиев, 2019

УДК 616.329-007.251:616.329-006.6-08

СЛУЧАЙ КОМПЛЕКСНОГО ЛЕЧЕНИЯ РАКА ПИЩЕВОДА ПОСЛЕ ЯТРОГЕННОЙ ПЕРФОРАЦИИ

М.В. Бурмистров[1], В.Ю. Матвеев[1,3], М.В. Аглуллина[2], Б.А. Магомедов[1], М.А. Назмиев[1]

[1]ГАУЗ «Республиканская клиническая больница» МЗ РТ, г. Казань
[2]ГАУЗ «Республиканский клинический онкологический диспансер МЗ РТ», г. Казань
[3]ФГБОУ ВО «Казанский государственный медицинский университет» МЗ РФ, г. Казань

THE CASE OF COMPREHENSIVE TREATMENT OF ESOPHAGUS CANCER AFTER IATROGENIC PERFORATION

M.V. Burmistrov[1], V.Yu. Matveev[1,3], M.V. Aglullina[2], B.A. Magomedov[1], M.A. Nazmiev[1]

[1]Republican Clinical Hospital of the MH of RT, Kazan
[2]Tatarstan Cancer Center, Kazan
[3]Kazan State Medical University, Kazan

Бурмистров Михаил Владимирович — доктор медицинских наук, профессор, заместитель главного врача по медицинской части ГАУЗ «Республиканская клиническая больница» МЗ РТ
420064, г. Казань, Оренбургский тракт, д. 138, тел. +7-917-869-53-07, e-mail: burma71@mail.ru
Burmistrov M.V. — D. Sc. (Medicine), Professor, Deputy Chief Medical Officer Republican of Clinical Hospital of the MH of RT
138 Orenburgskiy Tract, Kazan, Russian Federation, 420064, tel. +7-917-869-53-07, e-mail: burma71@mail.ru

Реферат. Представлен клинический случай излечения пациентки с ятрогенным повреждением пищевода, пораженного злокачественной опухолью при фиброэзофагогастродуоденоскопии. Применили эндоскопическую вакуумно-аспирационную терапию в сочетании с видеоторакоскопической санацией плевральной полости и средостения на первом этапе комплексного лечения данной пациентки, на втором этапе неоадьювантную химиолучевую терапию, далее на третьем этапе выполнили трансторакальную субтотальную резекцию пищевода с пластикой желудочным стеблем и наложением эзофагогастроанастомоза на шее. Приобретенный опыт позволяет оптимизировать хирургическую тактику лечения перфораций пищевода с применением малоинвазивных технологий.
Ключевые слова: рак пищевода, перфорация пищевода, видеоторакоскопия, VAC-терапия, неоадъювантная химиолучевая терапия, резекция пищевода.

Abstract. The article shows a clinical case of treatment of patient with iatrogenic injury of distressed by malignant tumor esophagus and fiberoptic esophagogastroduodenoscopy. Using of endoscopic vacuum-aspirating therapy with VATS sanitation of pleural cavity and mediastinum was applied on the first stage of treatment, neoadjuvant chemoradiotherapy — on the second stage, transthoratic subtotal resection of esophagus with plastic surgery by an isoperistaltic stem and making of esophagogastroanastamosis on the neck — on the third stage. The experience gained allows to optimize surgical tactic of esophagus perforations treatment with using of miniinvasive technologies.
Key words: esophagus cancer, esophagus perforation, VATS, VAC-therapy, neoadjuvant chemoradiotherapy, esophagus resection.

Введение

Лечение больных с повреждениями пищевода остается одним из наиболее сложных вопросов хирургии [1]. Повреждения пищевода характеризуются разнообразием клинических проявлений, поздней диагностикой и высокой летальностью. По современным данным летальность при повреждениях пищевода колеблется от 3 до 67% и в среднем составляет 19,7%, достигая при повреждениях, осложненных гнойным медиастинитом 40-80% [2-6].

По литературным данным основными этиологическими факторами, приводящие к повреждению пищевода являются ятрогенные воздействия, повреждения инородными телами, барогенные разрывы, перфорации вследствие

ранений и закрытых травм груди, язв, химических ожогов и распадающихся опухолей пищевода [1, 2, 7-9, 10]. Ятрогенные повреждения возникают во время диагностических манипуляций или при выполнении оперативных вмешательств [2, 11, 12]. Широкое распространение инструментальных эндоскопических исследований и манипуляций привели к тому, что они стали одной из самых частых причин ятрогенных травм пищевода [13, 14]. Повреждения пищевода при эндоскопических исследованиях регистрируются у 6-80 пациентов на 1000 манипуляций, что приводит к летальному исходу 9-48% больных [15]. Перфорация пищевода у онкологических больных при проведении эндоскопических исследований является жизнеугрожающим осложнением [16]. Активная хирургическая тактика у таких пациентов не всегда выполнима и не влияет на продолжительность жизни больных [17, 18]. Резекция пищевода является крайней мерой по предупреждению прогрессии гнойно-воспалительного процесса в средостении и в основном применима в сроки не позднее 12 ч. после разрыва [6, 8, 19]. Данное вмешательство травматично, снижает качество жизни больных в отдаленном послеоперационном периоде, сопровождается высокой летальностью, несостоятельностью швов эзофагогастроанастамоза [7, 8, 12, 19]. В качестве метода выбора лечения перфорации, в случае исходно неизмененного пищевода, большинство хирургов считают наложение первичного шва на дефект стенки, а при повреждении патологически измененного пищевода его резекцию [1, 19, 20]. В поздние сроки повреждений пищевода (более 24 часов) на фоне гнойно-септических осложнений шов пищевода «запрограммирован» на несостоятельность, а возникающие гнойно-септические осложнения ограничивают объем вмешательства. В такой ситуации мнения хирургов расходятся: одни минимизируют объем вмешательства, дренируя очаг гнойного воспаления, другие дополняют дренирование оперативным «выключением» пищевода, третьи придерживаются радикального устранения источника инфекции — резекции пищевода [1, 11, 10, 19]. Оказание хирургической помощи спустя сутки после перфорации пищевода увеличивает число послеоперационных осложнений в 2,5 раза, а риск неблагоприятного исхода в 2 раза [5, 16, 21]. Отсутствие однозначной хирургической тактики, высокая послеоперационная летальность ставят лечение «поздних» повреждений пищевода в обособленную проблему, и по сей день далекую от решения.

За последние годы накопился достаточно большой опыт применения малоинвазивных эндоскопических методик лечения пациентов с повреждениями пищевода различной этиологии. Одним из перспективных направлений при разрывах пищевода является стентирование, особенно в случаях, когда больной не способен перенести агрессивную операцию [22, 23]. В лечении проникающих повреждений пищевода начали использовать высокотехнологичные миниинвазивные методы, такие как лапароскопическое и торакоскопическое дренирование при гнойных осложнениях, герметизация раны пищевода при помощи эндоскопических клипс [24-27].

В международных медицинских изданиях с 2006 года стали появляться отдельные сообщения о результатах использования метода эндоскопической VAC-терапии в лечении несостоятельности желудочно-кишечных анастомозов и перфорации пищевода. За последние годы количество таких исследований существенно выросло. T. Schorsch с соавт. сообщил об успешном применении VAC-терапии в лечении 21 несостоятельности эзофагоэнтероанастомоза и 7 ятрогенных перфораций пищевода [28]. M. Brangewitz с соавт. на опыте лечения 71 больного закрытия перфорации с использованием VAC-терапии достиг успеха в 84% случаев, а стентирование было эффективным лишь у 59% больных [29]. Сходные результаты получил R. Mennigen с соавт., обобщивший опыт лечения 45 пациентов с недостаточностью анастомоза после эзофагэктомии, где эффективность лечения в группе стентированных больных (30 человек) составила 63,3%, тогда как в группе получающих лечение с применением VAC-терапии (15 больных) удалось ликвидировать несостоятельность анастомоза в 93,3% наблюдений [30].

Публикаций применения данной технологии в нашей стране очень мало. Все авторы отмечают высокую эффективность данной методики (до 80%) при устранении дефектов стенки пище-

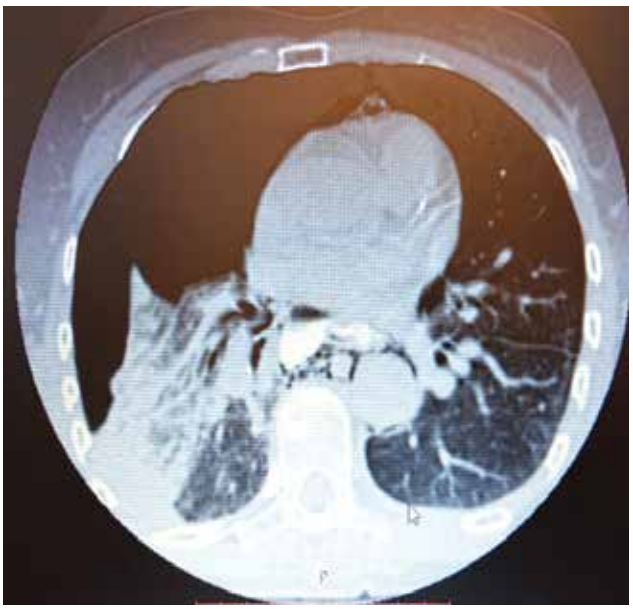

Рис. 1. КТ ОГК: гидропневмоторакс справа с ателектазом нижней доли
Fig. 1. CT CO: hydropneumothorax on the right with atelectasis of the lower lobe

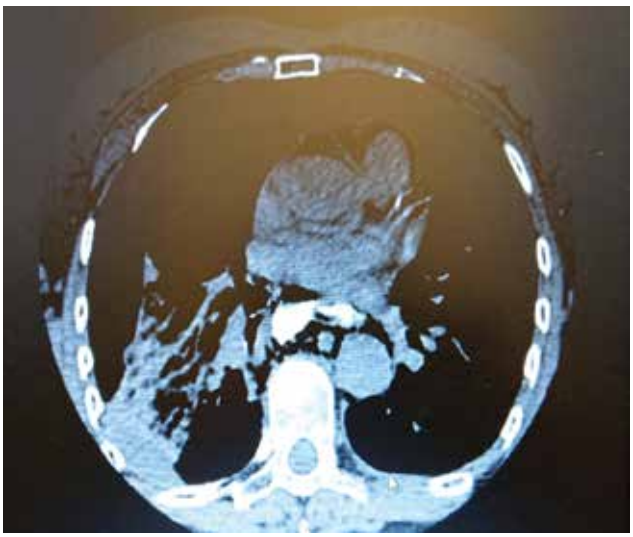

Рис. 2. КТ ОГК с контрастированием пищевода водорастворимым контрастом: затек контраста за пределы пищевода в средостение
Fig. 2. CT CO with contrast of the esophagus with a water-soluble contrast: flow of contrast beyond the esophagus to the mediastinum

вода и несостоятельности анастомоза верхних отделов пищеварительного тракта [31, 32, 33].

Таким образом, лечение повреждений пищевода в настоящее время остаются достаточно актуальной и нерешенной до конца проблемой в торакальной хирургии. Очевидно, что применяемая тактика при повреждениях пищевода на отдаленных сроках, осложненных медиастинитом, требует переосмысления, с учетом появившихся новых малоинвазивных эндоскопических технологий.

Материал и методы

Пациентка Б., 59 лет, поступила в отделение торакальной хирургии ГАУЗ «РКБ МЗ РТ» 06.04.18 г. Из анамнеза: болеет с марта 2018 г., когда стала отмечать нарастающую дисфагию. Обратилась в участковую больницу, где была проведена ФЭГДС, при которой обнаружена опухоль на правой стенке нижней трети пищевода, на расстоянии 35 см от резцов. При выполнении ФЭГДС отмечены резкие боли в правой половине грудной клетки, присоединилась одышка, появилась подкожная эмфизема груди справа, шеи, лица. Было заподозрено ятрогенное повреждение пищевода. Пациентка была доставлена в ЦРБ, была выполнена КТ ОГК с контрастированием, на которой обнаружены признаки правостороннего пневмогидроторакса и разрыва пищевода. По линии санитарной авиации пациентка в тяжелом состоянии переведена в отделение торакальной хирургии ГАУЗ «РКБ МЗ РТ», где находилась до 03.05.2018 г., с диагнозом: Рак нижней трети пищевода, дисфагия, разрыв правой стенки нижней трети пищевода, медиастинит, пневмогидроторакс справа. При поступлении пациентке выполнена КТ ОГК по результатам которой выявлен гидропневмоторакс справа с ателектазом нижней доли, пневмомедиастинум (рис. 1); рентгеноскопия пищевода с водорастворимым контрастом — обнаружен затек контраста за пределы пищевода в средостение (рис. 2).

Учитывая тяжесть состояния пациентки, время с момента перфорации (около 18 часов), наличие опухоли пищевода было принято решение отказаться от хирургического варианта лечения с наложением первичного шва на дефект стенки пищевода и провести эндоскопическую внутрипросветную установку VAC-аспиратора в пищевод по месту дефекта. Перед выполнением ФЭГДС проведено дренирование правой плевральной полости. Для определения локализации дефекта, оценки его размеров, характера дефекта, его глубину перед установкой VAC-аспиратора обя-

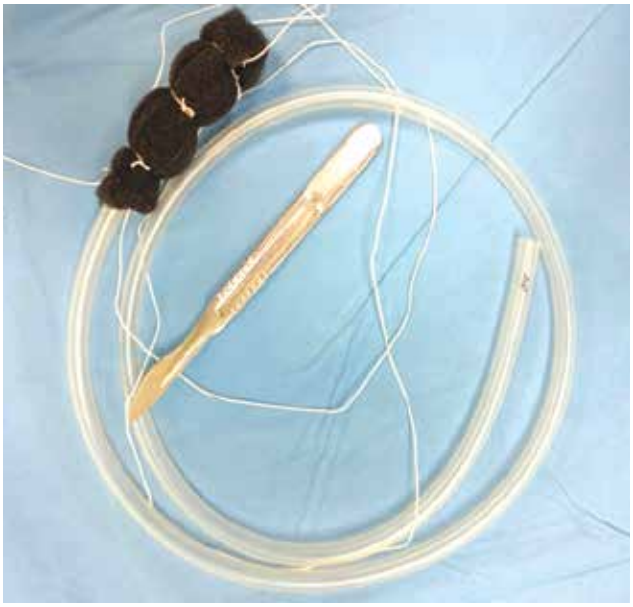

Рис. 3. Набор для внутрипросветной эндоскопической вакуумной аспирации
Fig. 3. Set for intraluminal endoscopic vacuum aspiration

зательно диагностическая ФЭГДС. По ее данным на правой стенке пищевода на 35 см от резцов дефект 3х0,7 см, покрытый фибрином, с отекшими инфильтрированными краями, дно дефекта увидеть не удалось. Ниже дефекта на 0,5-1,0 см пищевода на правой стенке определяется белесоватое опухолевидное образование, распространяющееся циркулярно на половину диаметра пищевода и протяженностью около 3 см.

06.04.18 г. выполнена установка эндоскопического внутрипросветного VAC-аспиратора (рис. 3).

Установку VAC-аспиратора выполняли в положении больного лежа на спине под эндотрахеальным наркозом. Также при первичном исследовании определяли техническую возможность проведения пористой полиуретановой системы в просвет пищевода. Из пластины полиуретановой губки вырезали и моделировали ее форму диаметром равным диаметру пищевода. Длина моделируемого губчатого имплантата определялась протяженностью дефекта с перекрытием краев раны на 2 см с обеих сторон и составила 7-8 см. С помощью прямого зажима Бильрота, проведенного через продольную ось смоделированной цилиндрической губки, желудочный зонд №21 проводили внутрь по центру губки, не доходя 5-10 мм до ее дистального края. Предварительно на зонде на протяжении части, погружаемой в пористую систему, формировали дополнительные три боковые отверстия. Фиксацию пористой системы к дренажу осуществляли двумя сквозными П-образными швами на концах губки, проходящими через ось желудочного зонда и губки. Подобная фиксация исключает выраженную деформацию и смещение губчатого цилиндра. Среднюю часть пористой системы фиксировали 3 циркулярными обвивными нитями. Из дистального свободного конца нити формировали петлю длиной около 2,5-3 см, которую захватывали биопсионными щипцами и втягивали в просвет биопсийного канала до уровня сопоставления дистального края имплантата и дистального конца эндоскопа. Пористая губка, смонтированная на желудочном зонде, располагалась параллельно эндоскопу, и непосредственно перед введением ее захватывали правой рукой вместе с вводимой частью аппарата в виде единой системы и вводили в пищевод через носогубник. Последующее проведение системы осуществляли под визуальным контролем через эндоскоп. Во внутренний канал желудочного зонда на всем протяжении проводили биопсийную цапку, что позволяло придать дополнительную жесткость системе и выполнять эффективные пропульссивные движения. Губку заводили в желудок, где выполняли ее отцепку, затем позиционировали эндоскоп выше дефекта на 2-3 см и уровень расположения пористой системы определялся под непосредственным визуальным контролем через эндоскоп путем подтягивания зонда. Непосредственно после установки зонд проводили через носовой канал и фиксировали к носовой перегородке, затем подключали к активной аспирации с уровнем разрежения 100-125 мм рт. ст. При замене аспирационной системы выполняли предварительную ФЭГДС в целях ревизии тканей в области дефекта и прилегающих участках пищевода. Последующую установку аспирационной системы выполняли по описанной ранее методике. От гастростомы решили отказаться, была выполнена установка назодуоденального зонда для проведения энтерального питания, начата антибактериальная терапия препаратами широкого спектра действия.

По плевральному дренажу стала поступать гнойно-фибринозная жидкость, образовались плевральные осумкования. Состояние больной оставалось стабильным, температура тела повышалась до 38°С. 10.04.18 г. одномоментно выполнена замена VAC-аспиратора и операция видеоторакоскопия (ВТС) справа, эмпиемэктомия, санация, дренирование плевральной полости, санация и дренирование заднего средостения с установкой промывной системы.

Результаты

За время проведения лечения выполнены еще 4 эндоскопические внутрипросветные замены VAC-аспиратора с интервалом 3-4 дня. 21.04.18 г. у пациентки возникло желудочно-кишечное кровотечение из области кардии желудка. Кровотечение было остановлено консервативно. На контрольной рентгеноскопии пищевода и желудка от 27.04.18 г. (рис. 4) затека контраста выявлено не было, контуры пищевода четки, ровные. При контрольной ФЭГДС визуализирован рубец по правой стенке пищевода. Пациентка была выписана в удовлетворительном состоянии с восстановленным просветом пищевода (рис. 4).

Через 8 дней пациентка была госпитализирована в ГАУЗ «РКОД МЗ РТ» для проведения неоадъювантной химиолучевой терапии по радикальной программе на область опухоли пищевода и регионарные лимфоузлы. С 16.05.18 г. по 03.07.18 г. она находилась на стационарном лечении в ГАУЗ «РКОД МЗ РТ» с диагнозом: Рак нижней трети пищевода TxNxM0, 2 стадия, 2 клиническая группа, лейкопения 2 степени, дисфагия 2 степени, кахексия. На данном этапе лечения хирургическое лечение, как составляющая часть комплексного подхода, не рассматривалось. Причиной послужил предшествующий анамнез заболевания, который ставил под сомнение операбельность пациентки.

На этапе предлучевой подготовки от ПЭТ-КТ -планирования было решено отказаться, так как его достоверность была сомнительна, учитывая ранние сроки после осложненной перфорации пищевода и ряд предшествующих хирургических вмешательств. В связи с этим, в качестве предлучевой подготовки использовалось КТ-планирование. На радиотерапевтической системе TOMO-HD была проведена дистанционная

Рис. 4. Рентгенография пищевода, состояние после 5 сеансов VAC-терапии
Fig. 4. X-ray of the esophagus, condition after 5 sessions of VAC-therapy

лучевая терапия с модуляцией интенсивности (ViMAT) РОД — 2 Гр СОД — 50 Гр. В качестве радиомодифицирующих агентов использовалось сочетание цисплатина 75 мг/м^2 и 5-фторурацила 750 мг/м^2, было выполнено 2 введения химиопрепаратов с перерывом в 28 дней. Выбор данной схемы лечения был основан на многоцентровом исследовании [32], которое показало более высокую частоту полного патологического ответа и улучшенную безрецидивную и общую выживаемость по сравнению со схемой CROSS (карбоплатин/паклитаксел). Миелотокичность данных схем сопоставима [42]. Лечение осложнилось лейкопенией 2 степени (RTOG).

Через 30 дней по окончании химиолучевой терапии госпитализирована в отделение торакальной хирургии ГАУЗ «РКБ МЗ РТ» для оперативного лечения. 15.08.18 г. выполнена операция: лапароторакомедиастиноцервикотомия, субтотальная резекция пищевода с одномоментной пластикой изоперистальтическим стеблем из большой кривизны желудка с наложением эзофагогастроанастамоза на шеи. Интраоперационная картина характеризовалась тотальным заращением плевральной полости, выраженным спаечным процессом в средней и нижней отделах средостения. В послеоперационном периоде

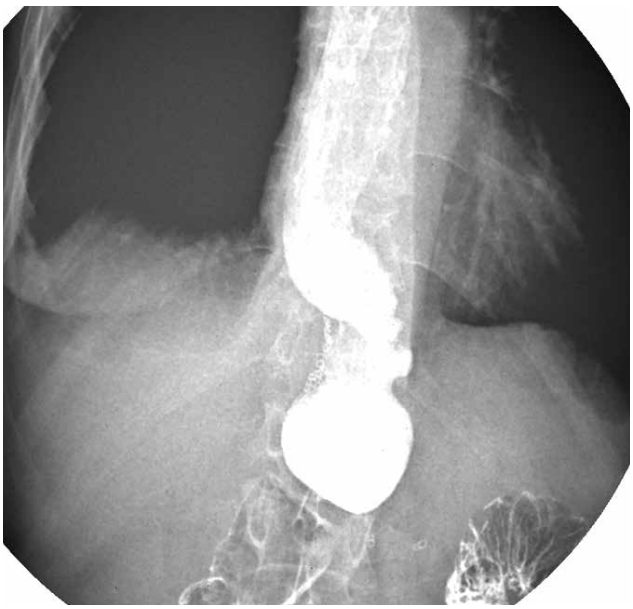

Рис. 5. Рентгенография артифициального пищевода
Fig. 5. Radiography of the artifical esophagus

у пациентки диагностирована правосторонняя нижнедолевая пневмония, что потребовало проведения более длительной антибиотикотерпии. Пациентка была выписана на 26 сутки после операции, проходимость трансплантата хорошая, выхода контраста за его пределы нет (рис. 5). В настоящее время признаков рецидива и метастазирования нет, питается свободно.

Обсуждение

Активная хирургическая тактика лечения в нашем отделении долгое время была методом выбора в лечении пациентов с перфорациями пищевода, в том числе осложненных медиастинитом. К настоящему времени малоинвазивные технологии и, в частности, эндоскопическое лечение приобрели приоритетное значение в лечении таких осложнений, так как сопровождаются достоверно лучшими результатами и меньшей летальностью, что подтверждается сообщениями зарубежных и отечественных авторов. Внедрение минимально инвазивных методов в лечении ятрогенного повреждения пищевода у пациента с раком пищевода представляется актуальным и перспективным направлением современной хирургии. Поскольку хирургическое лечение у такого тяжелого контингента пациентов достаточно затруднено и малоперспективное для пациента, как в ближайшем, так и в отдаленном послеоперационном периоде. Питание пациентки осуществлялось через назодуоденальный зонд, что позволило сохранить желудок для пластической операции при резекции пищевода. Совместная работа с онкологами позволила провести операцию субтотальную резекцию пищевода с одномоментной пластикой желудочным стеблем в условиях полного лечебного патоморфоза. Обязательным компонентом в лечении повреждений пищевода является адекватная санация и дренирование средостения и плевральных полостей, что может быть достигнуто при применении видеоторакоскопии.

Заключение

При поступлении пациентов в отсроченном порядке, когда диагноз установлен несвоевременно, первоначальное лечение должно быть направлено на лечение сепсиса, эндогенной интоксикации. Должна быть назначена адекватная антибиотикотерапия, проведено дренирование плевральной полости и средостения, раннее проведение энтерального питания. На наш взгляд, такие минимально инвазивные методы, как видеоторакоскопия, эндоскопическая VAC -терапия, могут быть применены индивидуально в зависимости от клинической ситуации и состояния больного. В отличие от агрессивных оперативных вмешательств, малоинвазивные методы имеют ряд преимуществ, которые обеспечивают сохранение пищевода как органа и раннее восстановление функций организма. Наш собственный опыт и субъективная оценка новой технологии позволяют рассматривать эндоскопическую VAC-терапию как ценный, экономически оправданный и, при наличии соответствующих навыков, сравнительно простой метод лечения несостоятельности анастомозов и перфораций верхних отделов пищеварительного тракта. Применение методики внутрипросветной VAC-аспирации в сочетании с ВТС позволяет существенно уменьшить риск прогрессирования тяжелых гнойных осложнений при перфорациях пищевода, а в условиях развивающегося сепсиса минимизировать хирургическую травму, что может способствовать благоприятному исходу заболевания. Эффективность и органосохраняющий подход данного метода позволяют

значительно сократить количество обширных инвалидизирующих операций на пищеводе, и самое главное, сохранить пищевод, что определяет дальнейшее качество жизни. Командный и персонифицированный подход к лечению пациентов с повреждением пищевода пораженного раком позволяет добиться хороших результатов, определяющих продолжительность и качество жизни пациентов.

Литература

1. Черноусов А.Ф. Хирургия пищевода: руководство для врачей / А.Ф. Черноусов, П.М. Богопольский, Ф.С. Курбатов. — М.: Медицина, 2000. — 352 с.
2. Абакумов М.М. Диагностика и лечение инструментальных повреждений глотки и пищевода / М.М. Абакумов, А.Н. Погодина, К.М. Рабаданов, Ш.Н. Даниелян // Повреждения пищевода и трахеи и их осложнения: материалы гор. семинара (Труды ин-та.). — М.: НИИ СП им. Н.В. Склифосовского, 2009. — Т. 210. — С. 3-6.
3. Батвинков Н.И. Повторная перфорация патологически измененного пищевода, осложненная двусторонней эмпиемой плевры и абдоминальным синдромом / Н.И. Батвинков, Ю.С. Кропа, И.А. Шапель и др. // Новости хирургии. — 2011. — Т. 19, №2. — С. 125-127.
4. Слесаренко С.С., Агапов В.В., Прелатов В.А. Медиастинит. — М.: Медпрактика М, 2005. — 200 с.
5. Шестюк А.М. Проникающие повреждения грудного отдела пищевода: современное состояние проблемы / А.М. Шестюк, А.С. Карпицкий, С.В. Панько и др. // Новости хирургии. — 2010. — Т. 18, №3. — С. 129-137.
6. Vogel S.B. Esophageal perforation in adults: aggressive, conservative treatment lowers morbidityand mortality / S.B. Vogel, W.R. Rout, T.D. Martin // Ann. Surg. — 2005. — Vol. 241. — P. 1016-1021.
7. Алиев М.В. Диагностика и лечение повреждений пищевода / М.В. Алиев, Ш. Жураев, В.А. Потапов. — Алма-Ата: 1991. — 160 с.
8. Комаров Б.Д. Повреждения пищевода / Б.Д. Комаров, Н.Н. Каншин, М.М. Абакумов. — М.: Медицина, 1981. — 176 с.
9. Zwischenberger J.B. Surgical Aspects of Esophageal Disease. Perforation and Caustic Injury / J.B. Zwischenberger, C. Savage, A. Bidani // Am. J. Respir. Crit. Care Med. — 2002. — Vol. 165, №8. — P. 1037-1040.
10. Погодина А.Н. Спонтанные и гидравлические разрывы пищевода / А.Н. Погодина // Научно-медицинский вестник Центрального Черноземья. Воронеж: ВГМА им. Н.Н. Бурденко. — 2007. — №29. — С. 59-62.
11. Погодина А.Н. Механические проникающие повреждения пищевода / А.Н. Погодина, М.М. Абакумов // Хирургия. — 1998. — №10. — С. 20-24.
12. Huber-Lang M. et al. Esophageal Perforation: Principles of Diagnosis and Surgical Management // Surg. Today. — 2006. —Vol. 36. — P. 332-340.
13. Белоконев В.И. Диагностика и лечение повреждений пищевода / В.И. Белоконев, В.В. Замятин, Е.П. Измайлов. — Самара: Перспектива, 1999. — 160 с.
14. Scheinin S.A. Esophageal perforation in a sword swallower / S.A. Scheinin, P.R. Wells // Tex. Heart Inst. J. — 2001. — Vol. 28, №1. — P. 65-68.
15. Абакумов М.М. Неотложная хирургия пищевода / М.М. Абакумов, А.Н. Погодина // Хирургия. — 1992. — №4. — С. 3-7.
16. Liedman B. Treatment of iatrogenic perforations with covered stents in patients with oesophageal cancer / B. Liedman, E. Johnsson, L. Lundell // Eur. J. Surg. — 2001. — Vol. 167, №9. — P. 672-674.
17. Münch S., Pigorsch S., Devečka M. et al Comparison of definite chemoradiation therapy with carboplatin/paclitaxel or cisplatin/5-fluoruracil in patients with squamous cell carcinoma of the esophagus // Radiat. Oncol. — 2018 Aug 2. — 13 (1). — P. 139. doi: 10.1186/s13014-018-1085-z.
18. Heits N. et al. Endoscopic endoluminal vacuum therapy in esophageal perforation // Ann. Thorac. Surg. — 2014. — 97 (3). — P. 1029-35.
19. Kiernan P.D. et al. Thoracic esophageal perforation: one surgeon's experience // Dis. Esophagus. — 2006. — 19 (1). — P. 24-30.
20. Янгиев Б.А., Хаджибаев А.М., Лигай Р.Е. Повреждения пищевода: диагностика и тактика лечения // Вестн. хир. — 2003. — 162. — 5. — С. 54-56.
21. Шестюк А.М. Современные подходы к лечению повреждений грудного отдела пищевода / А.М. Шестюк // Новости хирургии. — 2010. — Т. 18, №1. — С. 30-36.
22. Bludau M., Hölscher A.H., Herbold T. et al. Management of upper intestinal leaks using an endoscopic vacuum-assisted closure system (E-VAC) // Surg. Endosc. — 2014. — 28 (3). — P. 896-901.
23. Radhika S. et al. Role of flexible endoscopy in the evaluation of possible esophageal trauma after

penetrating injuries // Am. J. Gastroenterol. — 2000. — Vol. 95. — P. 1725-1729.
24. Воробей А.В. с соавт. Видеоторакоскопия в лечении ятрогенных повреждений грудного отдела пищевода // Неотложная медицина: материалы междунар. науч.-практ. конф. — Гомель, 2003. — С. 35.
25. Воробей А.В. Первый опыт лапароскопического лечения перфорации пищевода / А.В. Воробей, И.Н. Гришин, С.В. Александров // Эндоскоп. хирургия. — 2003. — Прил. —56 с.
26. Kiel T. The use of thoracoscopy in the treatment of iatrogenic esophageal perforations / T. Kiel, G. Ferzli, J. McGinn // Chest. — 1993. — Vol. 103. — P. 1905-1906.
27. Shimizu Y. Endoscopic clip application for closure of esophageal perforations caused by EMR / Y. Shimizu, M. Kato, J. Yamamoto // Gastrointest. Endosc. — 2004. — Vol. 60. — P. 636-639.
28. Schorsch T., Müller C., Loske G. Endoscopic vacuum therapy of perforations and anastomotic insufficiency of the esophagus // Chirurg. — 2014 Dec. — 85 (12). — P. 1081-93.
29. Brangewitz M., Voigtländer T., Helfritz F.A. et al. Endoscopic closure of esophageal intrathoracic leaks: stent versus endoscopic vacuum-assisted closure, a retrospective analysis // Endoscopy. — 2013. — 45 (6). — P. 433-8.
30. Mennigen R., Senninger N., Laukoetter M.G. Novel treatment options for perforations of the upper gastrointestinal tract: endoscopic vacuum therapy and over-the-scope clips // World J. Gastroenterol. — 2014. — 20 (24). — P. 7767-76.
31. Кулиш П.А., Попов А.Ю., Порханов В.А. и др. Ближайшие результаты лечения больных с проникающими дефектами стенки пищевода методом эндоскопического вакуумного дренирования // Инновационная медицина Кубани. — 2016. — 2. — С. 27-34.
32. Хатьков И.Е., Шишин К.В., Недолужко И.Ю. и др. Эндоскопическая вакуумная терапия в лечении несостоятельности анастомозов верхних отделов пищеварительного тракта. Первый опыт и обзор литературы // Журнал им. Проф. Б.М. Костюченко «Раны и раневые инфекции». — Т. 3. — С. 32-41.
33. Ринчинов В.Б., Плеханов А.Н, Цыбикдоржиев Б.Д. и др. Первый опыт применения эндоскопической вакуумно-аспирационной терапии в лечении спонтанного разрыва пищевода (Синдром Бурхаве). Бюллетень ВСНЦ СО РАМН, 2017, Т. 2, №1. — С. 136-140.

© А.Ф. Хасанов, М.В. Бурмистров, А.Ж. Баялиева, Р.Я. Шпанер, Н.А. Хасанова, С.И. Бебезов, 2019

УДК 616.329-089.87/.844: 616-089.5-031.81

ИСТОРИЧЕСКИЕ ПЕРЕПЛЕТЕНИЯ ХИРУРГИИ ПИЩЕВОДА И ЕГО АНЕСТЕЗИОЛОГИЧЕСКОГО ОБЕСПЕЧЕНИЯ, ПРОМЕЖУТОЧНЫЙ ЭТАП РАЗВИТИЯ

А.Ф. Хасанов[1], М.В. Бурмистров[1], А.Ж. Баялиева[1], Р.Я. Шпанер[1], Н.А. Хасанова[2], С.И. Бебезов[2]

[1]ГАУЗ «Республиканская клиническая больница МЗ РТ», г. Казань
[2]ГАУЗ «Республиканский клинический онкологический диспансер МЗ РТ», г. Казань

THE HISTORICAL INTERTWINING SURGERY OF THE ESOPHAGUS AND ITS ANESTHETIC MANAGEMENT, INTERMEDIATE STAGE DEVELOPMENT

A.F. Khasanov[1], M.V. Burmistrov[1], A.Zh. Baialieva[1], R.Ya. Shpaner[1], N.A. Khasanova[2], S.I. Bebezov[2]

[1]Republican Clinical Hospital of the MH of RT, Kazan
[2]Tatarstan Cancer Center, Kazan

Хасанов А.Ф. — врач отделения анестезиологии и реаниматологии ГАУЗ «Республиканская клиническая больница МЗ РТ» 420064, г. Казань, Оренбургский тракт, д. 138, e-mail: anvar.kha@mail.ru
Khasanov A.F. — doctor of anesthesiology and reanimatology of Republican Clinical Hospital of the MH of RT 138 Orenburgskiy Trakt, Kazan, Russian Federation, 420064, e-mail: anvar.kha@mail.ru

Реферат. Представлена история развития хирургии рака пищевода с начала XX века до 60-х годов XX века, особенности развитие различных способов обезболивания, общей и регионарной анестезии, искусственной вентиляции легких в грудной хирургии и при хирургическом лечении онкопатологии пищевода. Освещена роль российских ученых в становлении анестезиологии, как отдельной научной медицинской дисципли-ны, изучении и развитии методов анестезии, способов борьбы с недостатками общего обезболивания, а также формировании основных принципов хирургии пищевода.
Ключевые слова: грудная хирургия, эзофагэктомия, общая анестезия, регионарная анестезия, респираторная поддержка.

Abstract. The history of the development of esophageal cancer surgery from the be-ginning of the XXth century to 60-ies of XX century, the development of various methods of anesthesia, general and regional anesthesia, мechanical ventilation of the lungs in thoracic surgery and the surgical treatment of esophageal oncopathology are presented. The role of Russian scientists in the emergence of anesthesiology as a separate scientific medical disci-pline, study and development of methods of anesthesia, ways to combat deficiencies in gen-eral anesthesia, in the formation of the basic principles of esophagus surgery is highlighted.
Key words: thoracic surgery, oesophagectomy, total anesthesia, regional anesthesia, respiratory support.

Начало более успешного 2-го этапа в развитии хирургии пищевода и его анестезиологического обеспечения совпадает с окончанием Первой мировой войны и политическими катаклизмами в России в начале прошлого века, что дало возможность хирургам накопить большой опыт проведения наркоза при внутригрудных операциях, научил успешно справляться с последствиями открытого пневмоторакса и хирургического шока.

По мнению П.М. Богопольского, Первая мировая война (1914-1918), 2 революции 1917 года, иностранная интервенция и Гражданская война в России (1918-1922) послужили причиной того, что в эти годы отечественная хирургия развивалась обособленно, и ее многолетние традиционные связи с европейской хирургией практически полностью распались. Тем не менее, в этот период научная мысль в России не останавливалась, и в начале 1920-х годов интерес к проблеме хирур-

гии пищевода возобновился с прежней силой. Дело не только в том, что в указанный период при раке пищевода основной операцией была гастростомия, и поэтому изучалась возможность паллиативной пластики пищевода. В России была своя особенность — широкое распространение химических ожогов и, как следствие, рубцовых стриктур пищевода, которые часто требовали выполнения эзофагопластики. Поэтому в 1920-1930-х годах варианты операций создания искусственного пищевода из кожи, тонкой и толстой кишки, желудка изучали и разрабатывали многие российские ученые (А.Н. Бакулев, Н.А. Богораз, В.Р. Брайцев, Я.О. Гальперн, П.А. Герцен, И.И. Греков, А.В. Григорьев, А.А. Кацман, А.В. Мельников, А.Ю. Озолинг, В.Л. Покотило, С.К. Ризенкампф, А.Г. Соловьев, С.И. Спасокукоцкий, Б.К. Финкельштейн, В.Н. Шамов, И.И. Шищенко, С.С. Юдин) [1].

К тому времени в Англии и Америке наркоз проводили врачи, специально занимающиеся этим делом, а не начинающие хирурги, как это принято было на континенте [2]. Параллельно в 20-х годах XX века при наркозе получила широкое распространение интубация трахеи. Проведение трубки в трахею составляет характерную особенность интубационного наркоза и является наиболее сложным из его приемов. Были разработаны многочисленные методики. Для интубации применялись интубационные трубки, ларингоскопы, щипцы, надувные муфты и др. Интубационные трубки изготавливали из резины, пластмассы, металла, шелковой ткани, пропитанной резиной или лаком [3].

В 20-е годы XX столетия проводится разработка методов газового интубационного наркоза и за рубежом при внутригрудных операциях применение аппаратов повышенного давления в сочетании с интратрахеальным методом ведения газового наркоза приобретает широкое распространение. Свойства газов для наркоза были уже хорошо изучены, и было установлено, что расход газа при методе инсуффляции через трубку широкого калибра очень велик. Гораздо более выгодным оказался наркоз через одну трубку широкого калибра, через которую больной мог дышать в обоих направлениях, при нормальном атмосферном давлении газа. Этот способ, получивший названия вдыхания (ингаляции), с 1926 года стал постепенно вытеснять принцип вдувания (инсуффляции); в употреблении стали входить трубки все более широкого калибра при одновременном уменьшении потока газов [3, 4].

По мере накопления опыта выяснилось, что надежды, возлагавшиеся на инсуффляцию воздуха или чистого кислорода под давлением, оказались преувеличенными: часто возникали нарушения газообмена при спазме гортани, вентиляция легких при отсутствии дыхательных движений оказывалась недостаточной, так как при этом обеспечивалась только доставка кислорода, а выведение углекислоты задерживалась из-за отсутствия дыхательных движений. С 1921 года стали проводить инсуффляционную трубку через другую трубку широкого калибра. Это обеспечивало свободу оттоку газов и предупреждало возможность эмфиземы при спазме гортани [3, 5].

Новое направление дал способ с поглощением углекислоты натронной известью и рециркуляцией выдыхаемых газов (закрытый способ), введенный Р. Уотерсом (Waters) в 1924 году. При этом способе стала применяться надувная муфта на интубационной трубке, после чего газовый интубационный наркоз с поглощением углекислоты получил широкое распространение [3, 6].

В печати иногда публиковались сообщения с сожалениями, что англо-американский обычай не привился повсеместно, так как это уменьшило бы число несчастных случаев от наркоза. Так, следует отметить креативное для начала XX века мнение доктора А.М. Ольшанецкого на 3-м съезде хирургов Одесской губернии (12.09-16.09.1925) «*…в вопросе наркоза, при тех затруднениях и осложнениях, какие бывают в процессе дачи наркоза и предвидеть которые мы не можем, наркотизатор должен быть поставлен в условия, когда бы он мог единолично, суммируя все явления, как со стороны пульса, дыхания, зрачка и т.д., руководить наркозом…*» и, задавшись целью, сконструировал такой аппарат для наркоза, основываясь на приборе Р. Дрегера (Drager). Его модификация не отвлекала наркотизатора (анестезиолога) от больного и освобождала его руки и внимание для предотвращения угрожающих жизни ситуациях. В тоже время проводилась подача хлороформа и эфира с возможностью подавать в известных пропорциях, способностью уменьшить расхода наркотической смеси и снижением про-

фессиональной вредности для проводящего наркоз. Были отмечены его доступность по цене и то, что в случае поломки была возможность быстрого его исправления [7]. На принципе периодического повышения давления в легких был основан аппарат, сконструированный еще в 1927 году С.И. Спасокукоцким и Е.Я. Мироновым и демонстрировавшийся в том же году в Московском хирургическом обществе [8].

Не все хирурги видели необходимость в появление единоличного руководителя наркоза — анестезиолога, а российский хирург и историк медицины, профессор А.М. Заблудовский после службы в рядах Красной Армии (1918-1920) даже приводил несколько слов о наркотизаторе (анестезиологе): *«Если рассматривать операционный стол во время работы как своего рода боевой участок с единым, всех объединяющим начальником, то трудно допустить существование наркотизатора, автономного в своих действиях и не подчиняющегося оперирующему. Если же считать, что наркотизатор подчинен оперирующему, то последний должен в совершенстве быть знаком с искусством наркоза. Последнее же возможно лишь в том случае, если хирург в свое время сам прошел хорошую наркозную школу. Наркоз составляет неотъемлемую часть хирургии, и наркотизатор должен быть, хотя начинающим, но все же хирургом…»,* которые в будущем, возможно, сыграли свою роль в развитии этой медицинской специальности [2].

Дореволюционные экспериментальные исследования Ф.Р. Киевского (1905), который на протяжении многих лет занимался резекцией легких у животных без аппаратов пневмокомпрессии, доказав тем самым, что пневмоторакс вовсе не является гибельным для животного, а также работа М.О. Фридлянда (1915) «Возможна ли жизнь при двухстороннем пневмотораксе?», в которой автор экспериментально доказывает, что при отсутствии отягчающих обстоятельств жизнь при двухстороннем пневмотораксе возможна, подтверждались опытом оказания хирургической помощи при боевых действиях во время Первой мировой войны, Гражданской войны в России. Война показала, что опасность широко открытого пневмоторакса преувеличена и оперирование в грудной полости возможно без аппаратов повышенного давления [4, 9].

На XIV съезде Российских хирургов (Москва, декабрь 1916), где все программные вопросы были посвящены осколочно-огнестрельным ранениям, инфекции огнестрельных ран и их лечению, был представлен доклад В.М. Минца о 36 случаях успешных поздних торакотомий для удаления инородных тел из грудной полости после ранений груди. Автор говорил *«…повышенное давление желаемой степени поддерживалось при помощи электрического воздухонагнетателя, и говорить о пользе его в смысле стабилизации средостения вряд ли приходится. Думаю однако, что в случае нужды можно будет обойтись и без аппарата…»* [10].

В диссертации А.А. Граве «Хирургический пневмоторакс» (1915) автор, оценивая различные физические способы (камеры Зауэрбруха, аппараты для повышенного давления, инсуфляции и пр.), указывает, что все они имеют крупные недостатки, приводящие к нарушению газообмена и гиперкапнии, которые ограничивают их применение. Приемы, накопленные докторами в период экспериментальной разработки хирургических подходов (предварительный пневмоторакс, постепенное выпускание воздуха, пневмопексия, создание спаек, поворот пациент на больную сторону в случае пневмоторакса и др.), предоставляли возможность оперировать в грудной полости без сложных аппаратов и предупреждать вредные последствия хирургического пневмоторакса [9].

Однако решающее значение для дальнейшего развития отечественной торакальной хирургии имели XV и XVI съезды Российских хирургов. В своем выступлении с докладом «К вопросу о диагнозе и терапии опухолей грудной полости» на XV съезде Российских хирургов (Петроград, сентябрь-октябрь 1922) С.И. Спасокукоцкий подчеркнул, что «необходимо, чтобы разрушился преувеличенный страх перед пневмотораксом. Считаем небезусловно необходимыми, но желательными аппараты для пневмокомпрессии» [11].

И.Э. Гаген-Торн обсуждая в прениях вопросы грудной хирургии, говорил: «пневмоторакса не следует бояться, больше следует бояться наркоза и шока, в этом отношении выработка местной анестезии, или вернее регионарной, заслуживает внимания». Следующим, обсуждая вопрос в прениях, И.И. Греков отметил «предположение,

что 2-х сторонний пневмоторакс особенно опасен… совершенно неосновательно, т.к. опровергаются не только упомянутыми опытами, но и клиническими случаями... Прибавляю, что боязнь и острого одностороннего пневмоторакса несколько преувеличена, достаточно принять меры к устранению смещения средостения, чтобы больной оправился». Справедливости ради отметим, что только В.А. Оппель в прениях к докладу С.И. Спасокукоцкого по вопросам грудной хирургии в своей заключительной фразе подчеркнул «аппарат с повышенным давлением дает возможности сделать просто и безопасно такие операции, которые прежде были почти невыполнимы» [12].

Учитывая, что в русской литературе сообщений о травматическом или хирургическом шоке было крайне мало, заслуживал внимания доклад Л.А. Кривского «К вопросу о хирургическом шоке» на том же XV съезде Российских хирургов (Петроград, сентябрь-октябрь 1922). Причины хирургического шока докладчиком считались, пока неопределенными, но в лечении указывалось на необходимость инфузионной терапии кристаллоидами с адреналином, желатины и др. Автор доклада и выступавший в прениях И.Э. Гаген-Торн делали акцент на работы Д. Крайля (Crile), где в одной из них высказывалась очень интересная и свежая мысль. Д. Крайлем (Crile) рекомендовалось во избежание хирургического, оперативного шока применять сложную методику местной анестезии периферических нервов, даже если применяется общий наркоз, восполнять кровопотерю, сохранять больных в тепле и абсолютном покое [13, 14]. Применение методов анестезии «шокогенных» зон в различных вариациях местными анестетикам (инфильтрационные, регионарные, нейроаксиальные) необходимо и на современном этапе.

М.М. Дитерихс, в прениях к докладу в этиологии шока, основное значение уделял преимущественно трем моментам: нервно-психическому, кровопотери и инфекции, а комбинация этих этиологических моментов давала все разнообразие клинической картины шока. Для лечения шока вследствие кровопотери необходимо было восполнение жидкостного баланса организма, но введение физиологического раствора не достигало цели, по мнению М.М. Дитерихса «ввиду быстрой диффузии его из сосудов в ткани. Поэтому у меня родилась мысль вводить в кровь коллоиды». Обратившись за советом к проф. физики И.И. Косиносову они остановились на агар-агаре и гуммиарабики. После вычислений было установлено, что 6% раствор гуммиарабики изотоничен, но из опасений М.М. Дитерихс стал применять только 2% раствор гуммиарабики. Результаты были очень благоприятны, оправдали надежды, и были рекомендованы для применения [14].

Через два года XVI съезду Российских хирургов (Москва, май, 1924) были представлены важнейшие научные исследования анатомического, физиологического и клинического характера, определившие дальнейшее развитие торакальной хирургии. Помимо программных вопросов касающихся хирургии легких (туберкулез, гангрена и абсцессы) были заслушаны и другие вопросы. По теме «общая хирургическая патология и терапия» сообщения затрагивали трансплантологию, онкологию, вопросы послеоперационного периода и обезболивания [9; 15].

П.А. Герцен, заслуги которого в хирургии пищевода неоспоримы, разбирая вопрос о хирургическом пневмотораксе, указывал путь решения этой проблемы. Он сказал: «Будущее хирургии заключается в том, чтобы найти надежный способ блокады нервного аппарата». Эта идея воплотилась в работе А.В. Вишневского, который на основе учения Н.И. Пирогова о футлярном строении человеческого тела создал метод местной новокаиновой анестезии — тугой ползучий инфильтрат [9].

Дальнейшее развитие способов обезболивания в грудной хирургии показало, что чрезплевральные операции возможны не только с применением аппаратов разностного давления. Исследованиями отечественных хирургов (С.И. Спасокукоцкий, П.А. Герцен, А.В. Вишневский, Б.Э. Линберг, П.А. Куприянов, В.И. Казанский, С.С. Юдин и др.) установлено, что расстройства дыхания и особенно кровообращения при одностороннем пневмотораксе обусловлены в значительной степени травмой нервных сплетений средостения и рецепторных нервных окончаний в плевре. Возникающие в этих зонах рефлексы служат причиной состояния оперируемого больного, возникновению коллапса и операционного

шока. Становилось очевидным, что успех подобных оперативных вмешательств зависит главным образом от полноты обезболивания операционного поля, а расстройства дыхания, связанные с пневмотораксом и уменьшением жизненной емкости легких, играют второстепенную роль и легко устраняются подачей кислорода [4].

Наряду с разработкой вопросов местной инфильтрационной анестезии в этот период появляются работы по спинномозговой анестезии Сергея Сергеевича Юдина, благодаря которым советские хирурги все реже и реже стали обращаться к общему ингаляционному наркозу. Отказ от применения общего обезболивания в эти годы, объяснялось неумением квалифицированно пользоваться эфиром и хлороформом. В нашей стране местная анестезия в эти годы получила распространение еще вследствие недостатка врачей и экономическими возможностями обеспечения хирургической службы более сложными методами обезболивания [16].

Работы А.В. Вишневского в области инфильтрационной анестезии нашли широкое применение в торакальной хирургии и оказали влияние на дальнейшее развитии хирургии пищевода. Предложенная А.В. Вишневским в 1932 г. закрытая шейная вагосимпатическая блокада при операциях на грудной клетке и анестезия рефлексогенных зон полностью разрешили проблему хирургического пневмоторакса и плевропульмонального шока, над которым свыше 60 лет работали хирурги Европы и Америки [9].

Конец 20-х и 30-е годы, наряду с успешным развитием местной анестезии, характеризуется совершенствованием, углубленным изучением и развитием неингаляционных методов наркоза, благодаря бурному развитию химико-фармацевтической промышленности и созданием эффективных отечественных и зарубежных препаратов (гексенал, нарколан, эйнаркон, авертин). Неингаляционные наркозы не требовали наличия сложной аппаратуры, благодаря простоте применения и благоприятному воздействию на психику больных – незаметное без возбуждения засыпание, амнезия в послеоперационном периоде – получили применение в хирургии [16, 17].

Опыт японских и британских хирургов также может свидетельствовать, что чрезплевральные операции возможны без применения аппаратов разностного давления. В работе японского хирурга Т. Ошава (Oshawa) из Императорского университета Киото было сообщено, что впервые с 1925 года они выполнили 19 операций больным раком пищевода под местной анестезией прокаином трансторакальные эзофагэктомии и одномоментным эзофагогастроанастомозом и без использования аппарата разностного давления. Из девятнадцати пациентов, которым выполнены оперативные вмешательства, выжили восемь (42%) пациентов. В Великобритании Т. Эдвардс (Edwards) в 1935 году под спинномозговой анестезией с кислородной маской на лице больного выполнил расширенную операцию типа Добромыслова — Торека за два часа [18].

Еще в 1913 г. австрийский хирург Денк (Denk) в экспериментах разработал технику эзофагэктомии без торакотомии (трансхиатальной) из абдоминального и цервикального доступов с формированием анастомоза на шее, как вариант «щадящей» операции с меньшей хирургической травмой. Успешно осуществлена эта операция была в клинике в 1930 году британцем Д. Тернером (Turner) [18, 19].

Советский хирург А.Г. Савиных разработал свой метод чрезбрюшного подхода к кардии и нижнему отделу пищевода. В 1928 году он предложил широко вскрывать средостение через брюшную полость с рассечением диафрагмы и ее ножек. В то время он имел самые лучшие результаты операций при раках нижнего отдела пищевода и кардии [19-21]. Появление в арсенале хирургов таких «щадящих» оперативных подходов в тот период было обусловлено отсутствием качественного газообмена и адекватного обезболивания во время торакотомии, которая представляла большую угрозу для жизни больного раком пищевода.

Продолжая накапливать опыт в хирургии рака кардии и нижнего отдела пищевода, А.Г. Савиных в 1938 году на последнем предвоенном XXIV Всесоюзном съезде хирургов (Харьков, декабрь 1938) доложил уже о 96 операциях по своему способу, используя спинномозговую анестезию с применением 0,4-0,5 см^3 1% раствора совкаина. Из них было 46 радикальных вмешательств, с благоприятным исходом у 21 (46%) больного. В то время это было очень большим достижением. А.Г. Савиных отметил «…*теперь имеется уже*

достаточно данных к тому, чтобы пессимистическое отношение к радикальному лечению рака кардии и нижнего отдела пищевода сменилось более оптимистическим, подающим надежды сделать эту операцию обыденной с хорошими исходами.» [22]. На этом съезде работала секция по обезболиванию, которая вынесла резолюцию о необходимости дальнейшего планомерного изучения известных и открываемых методах и средствах обезболивания; о внесении проблемы обезболивания в программы всесоюзных, республиканских, краевых, областных съездов и заседаний научных хирургических обществ; о подготовки кадров в области обезболивания — организации специальных курсов в институтах усовершенствования врачей и учебных заведения для среднего медицинского персонала.

Однако трансхиатальные эзофагэктомии не были радикальным решением проблемы хирургического лечения опухолей грудного отдела пищевода. Только в 1938 году У. Адамс (Adams) и Д. Фемистер (Phemister) впервые произвели удачную резекцию средне грудного отдела пищевода с наложением внутригрудного анастомоза между культей пищевода и перемещенным в плевральную полость желудком, а позднее эти операции удачно выполнялись Р. Сюитом (Sweet) и Д. Герлоком (Garlock) [20].

Но мы отметим, что встречались в отечественной хирургии единичные сообщения в поддержку о необходимости искусственного дыхания при хирургическом лечении рака грудной части пищевода в отечественной хирургии. Так, на 1-м съезде онкологов Украинской ССР в 1938 году В.М. Гинковский из Одессы в своем докладе через 40 лет после В.Д. Добромыслова на основании анализа вопроса пришел к выводу, что наилучшим способом для поддержания газообмена и кровообращения во время широко открытого пневмоторакса является способ искусственного дыхания. Он разработал более простую модификацию способа искусственного дыхания, которую назвал «способом периодических вдуваний». При этом способе вдувание воздуха в легкие производились не непрерывно, а периодически, по мере надобности, каждые 3-5 минут по 2-3 раза посредством сконструированного автором простого аппарата. Аппарат состоял из интубационной трубки, вводимой в трахею больного под местной анестезией, переходных трубок и кислородной подушки, которую периодически сжимал специальный врач, следивший за состоянием пациента во время операции. Автор применил способ периодических вдуваний в 13 случаях в клинике, отметив, что результат в поддержании газообмена и кровообращения был удовлетворительным и на должном уровне [23].

Также В.М. Гинковский отмечает, что после хороших результатов своих экспериментальных работ по транспелвральной резекции грудной части пищевода он, по-видимому, впервые стал производить эти же операции под местной анестезией с предварительной анестезией плевры в клинике. В.М. Гинковский к 1938 году выполнил 9 торакотомий под местной анестезией по поводу рака грудного части пищевода; из них 8 были пробной торакотомией, но все хорошо перенесли операции и имели гладкое выздоровление. В девятом случае удалось провести радикальную операцию, при этом пациентка благополучно перенесла операцию, но через 28 часов умерла от вторичного пневмоторакса в результате разошедшегося шва грудной стенки. Поэтому возможность проводить радикальную операцию рака грудной части пищевода исключительно под местной анестезией он считал доказанной [23].

В предвоенные годы, по мнению Н.М. Амосова, были созданы условия для последующего бурного развития торакальной хирургии (пищевода) и обезболивания. Разрабатывались и усовершенствовались хирургические методы, такие как хирургические доступы, разновидности и способы эзофагопластик (желудком, тонкой или толстой кишкой), основанные на точном знании анатомии и физиологии органов грудной и брюшной полости. Разрабатывались анестезиологические методы обезболивания, позволяющие успешно бороться с интраоперационной сердечно-сосудистой и дыхательной недостаточностью. Таких методов обезболивания было два: первый — интратрахеальный наркоз с применением кислорода, позволяющий полностью отказаться от громоздких камер разностного давления Зауербруха и Брауера, и вторая — местная анестезия при внутригрудных операциях. Родиной ее является Советский Союз, а автором А.В. Вишневский. Третьим условием успеха торакальной хирургии

является разработка препаратов для профилактики и борьбы с шоком. На основании знаний крупных физиологов Англии, Америки, Франции и СССР были предложены методы переливания крови и кровозамещающих жидкостей в течение всей операции и использование различных сердечных средств. Наконец, четвертым условием было получение новых средств борьбы с хирургической инфекцией. Вначале это были сульфамидные препараты, а затем, уже в ходе второй мировой войны, первые антибиотики [20].

Предпосылкой к новому эволюционному витку в анестезиологии было продиктовано запросами торакальных хирургов, в частности оперирующих на легких для выключения всего или части легкого во время хирургического вмешательства. Д. Гейл (Gale) и Р. Уотерс (Waters) в 1932 году предложили способ и одноканальную трубку для интубации бронха, которая воплотила принцип закупорки бронха, предложенный в 1904 г. И.А. Машиным. Трубку оригинальной конструкции, имеющую металлическую спираль на конце, для интубации правого бронха применил Айвен Меджил (Magill) в 1936 году. С 1934 г. в практику наркоза введено «управление дыханием», при котором стало возможно по желанию прекращать активные дыхательные движения больного во время грудных операций, обеспечивая одновременно необходимый газообмен [3, 24, 25].

Начавшаяся Великая Отечественная Война (1941-1945) на время отвлекла внимание многих советских ученых от исследований по данной проблеме. В это время больших успехов в осуществлении трансплевральных операций на пищеводе достигли американские хирурги Р. Суит (Sweet), Д. Герлок (Garlock), Э. Черчиль (Churchill), А. Льюис (Lewis) и др., выполнявшие свои операции под эндотрахеальным наркозом [26-30].

По сводной статистике у В.И. Казанского отмечено, что у зарубежных хирургов за период с 1938 по 1945 гг. было радикально оперировано 256 больных с заболеваниями пищевода и кардиального отдела желудка с применением чрезплеврального подхода. Смертность составила 33,9% (87 случаев), что было несомненным успехом, а предпосылкой явилось то, что во время Второй мировой войны (1939-1945) развилась и усовершенствовалась техника грудной хирургии [31].

За рубежом хирургия пищевода развивалась параллельно развитию и усовершенствованию наркоза вплоть до интратрахеального с потенцированием и гипотермией, с управляемым дыханием. При каждом хирургическом госпитале Британии и Америки появились отделения анестезиологов. Анестезиолог полностью отвечал за обезболивание во время операции и следил за больным в первые послеоперационные часы. Труд хирурга упростился. Хирург должен только выполнять операцию и следовать указаниям анестезиолога. Поэтому не случайно, что в 1945 году американская грудная хирургия заняла ведущее место. Немаловажное значение в объяснении ее достижений имеет хорошая аппаратура, которой снабжаются лечебные учреждения [21, 32, 33].

Д. Герлок и С. Клейн (Garlock & Klein) анализируя свои результаты работы за период 1936-1952 гг. над 457 больными считали, что роль анестезиолога в хирургическом лечении больных раком пищевода и кардии является чрезвычайно важной. Авторы были убеждены, что *«…безопасность, которую мы достигли за последние 16 лет, не была бы возможной без существенных достижений в области анестезиологии. Анестезиолог является важным членом команды, и мудрый хирург прислушается к предупреждению анестезиолога во время очень трудных хирургических моментов…»* [34].

Несколько иначе развивалось обезболивание операций в грудной полости, в частности на пищеводе, в нашей стране. Как известно, еще в начале прошлого столетия В.Д. Добромыслов свои эксперименты по чресплевральным операциям на пищеводе проводил под наркозом с применением «гиперпрессии» через трахеостому, а эксперименты Г.Г. Стромберга по применению метода инсуфляции при вскрытии обеих плевральных полостей показывали необходимость применения в грудной хирургии. Однако был ряд отечественных хирургов, которые сомнительно относились к зарождающейся респираторной поддержке во время торакальных операции. Громадный опыт советских хирургов с первых дней Великой Отечественной Войны (1941-1945) при проникающих ранениях грудной полости расширил границы теоретических исследований и

практических разработок местного обезболивания в грудной хирургии, что отразилось в многочисленных работах В.И. Казанского, Б.В. Петровского, А.А. Вишневского, В.С. Левита, Б.К. Осипова и др.

В послевоенный период при отсутствии современной наркозной аппаратуры и квалифицированных кадров анестезиологов, а также скептического отношения к эндотрахеальному наркозу ряда крупных хирургов нашей страны, местная анестезия была методом выбора и единственным выходом при необходимости выполнить радикальную хирургическую операцию у больного раком пищевода [21].

Б.В. Петровский первое время считал, что многие хирурги, главным образом немецкие, в начале XX века пошли по сложному и, возможно, неправильному пути трансторакальных вмешательств с использованием аппаратов повышенного давления, что, по мнению Б.Э. Линберга, надолго задержало развитие торакальной хирургии. Отсутствие положительных операций на пищеводе и легком подтверждает эту мысль. Плохие результаты после операций с аппаратами дифференциального давления объясняются тем, что эти аппараты не предупреждали тяжелого операционного шока [35]. Б.В. Петровский относился к числу первых энтузиастов в области реконструктивной хирургии пищевода. Располагая большим опытом в различных областях хирургии, он первым в СССР и, по-видимому, в мире произвел в 1946 году успешную трансторакальную резекцию под местной анестезией эзофагокардиального рака с одномоментной пластикой и наложением анастомоза. Методика, разработанная Б.В. Петровским и его клиникой, стала успешно применяться многими хирургами. В этот же год его опыт под местной анестезией повторил Ф.Г. Углов. Вскоре последовали сообщения о серии удачных операций при раке пищевода и кардии, выполненных в клиниках, руководимых А.А. Вишневским, А.А. Полянцевым, В.А. Петровым, Б.С. Розановым, Е.Л. Березовым, А.Н. Бакулевым, С.В. Гейнацом, П.А. Куприяновым [21, 36].

Также в 1954 году высказывался А.А. Полянцев «ближайшие сообщения различных авторов о применении камер дифференциального давления на больных говорили только об отрицательных результатах. Более того, теперь с полной очевидностью можно утверждать, что применение камеры с разницей давления задержало развитие торакальной хирургии на три десятилетия» [37].

В.И. Казанский, в ранних публикациях считал, что «употребляя интратрахеальный наркоз, зарубежные хирурги подавляют рефлексы в центре — коре головного мозга, и достаточно малейшей погрешности, чтобы привести больного к тяжелому операционному шоку» [31]. Об этом могут свидетельствовать операции, выполненные К.П. Сапожковым (1933) по способу Добромыслова — Торека. Автор произвел 15 резекций пищевода. Из всех оперированных лишь один больной прожил 53 дня и умер от эндокардита; остальные 14 больных умерли от послеоперационных осложнений (от перитонита — 1, медиастинита — 1, шока — 12 больных) [37]. Большой вклад в развитие отечественной хирургии пищевода был сделан В.И. Казанским, который впервые в нашей стране успешно произвел операцию Добромыслова — Торека в 1945 г. под местной анестезией. Уже к 1951 году насчитывалось 141 радикальная операция под местной анестезией при раке пищевода, из них 112 были выполнены с одномоментными внутриплевральным анастомозом [31]. В.И. Казанский при операции удаления пищевода, проводил анестезию 0,5% раствором новокаина линии разреза, делал паравертебральную анестезию на два межреберных промежутка выше и на один ниже предполагаемого разреза, шейную вагосимпатическую блокаду со стороны операции и блокаду грудобрюшного нерва. И.С. Жоров подчеркивает, что анестезия по-Казанскому не есть чистая проводниково-инфильтрационная анестезия, а является комбинированным морфин-алкоголь-новокаиновым обезболиванием. Морфин вводится до операции, один или несколько раз во время операции, но при этом еще в сочетании с алкоголем. Для профилактики и борьбы с рецидивами шока в первые сутки автор анестезии стремится также достигнуть морфинового сна [17].

Как же обстояло дело с обезболиванием при внутригрудных операциях, которые являются самыми трудными? По данным на 1951 г. в СССР эти операции в 66,21% делались под местной анестезией, в 24,65% — под местной анестезией

с добавлением эфирного наркоза, в 4,21% — под интратрахеальным наркозом. Остальные виды анестезии применялись в единичных случаях. Таким образом, эти самые сложные и тяжелые операции в подавляющем большинстве случаев (90,86%) производятся под местной анестезией [38]. Хирургия пищевода в конце 40-х и начале 50-х годов настоящего столетия получила у нас широкое развитие благодаря доступному всем методу местной анестезии. К 1955 году количество успешно произведенных операций при раке пищевода превысило 10 тысяч. До 1956 года они в основном производились под местным обезболиванием раствором новокаина [21].

А.А. Вишневский и Е.А. Печатникова отмечают, что за 10 лет с января 1947 года в клинике Института хирургии им. А.В. Вишневского все 165 радикальных операций по поводу рака кардии и нижней трети пищевода были сделаны под местной анестезией трансплевральным путем. Причем правильно выполненное обезболивание с применением ползучего инфильтрата позволяло безболезненно проводить и заканчивать все операции [39].

А.Г. Савиных оперировал по авторскому методу (без торакотомии) под спинномозговой анестезией 0,5% раствором совкаина в грудном отделе, или по методу Добромыслова — Торека под спинномозговой анестезией 0,5% раствором совкаина в грудном отделе в комбинации с односторонней блокадой звездчатого узла или вагосимпатической блокадой по методу А.В. Вишневского. При вскрытии плевральной полости инфильтрировались новокаином у корня легкого, под медиастинальной плеврой и под плеврой диафрагмы [40].

М.А. Подгорбинский применял разработанные собственные методики задней межреберной подплевральной анестезии всех 12 межреберий, обеспечивающей обезболивание внутригрудных органов еще до вскрытия грудной полости [41].

С.С. Юдин предпочитал при раке пищевода первый трансторакальный этап операции по удалению опухоли с пищеводом выполнять под интратрахеальным наркозом, а второй этап (реконструктивный) без торакотомии выполнял под спинномозговой или перидуральной анестезией [42].

В клинике Института им. Склифосовского, начиная с 1954 г. использовали масляный обезболивающий дюрант в хирургии пищевода и желудка. При операции резекции грудного отдела пищевода и его пластике С.С. Юдин, Б.А. Петров проводили длительную блокаду рефлексогенных и шокогенных зон у корня легкого масляным дюрантом 5-8% раствора новокаина. По его мнению, оставшееся во время операции «дюрантное депо» благоприятно отражается и на послеоперационном периоде. Для операции в этих случаях использовалось до 20 мл масляного 5% раствора новокаина, что уменьшало потребность в наркотических анальгетиках в послеоперационном периоде [43].

Подходя к вековому рубежу можно сказать, что хирургия пищевода и обезболивание (анестезиология) рука об руку прошли весьма сложный путь. Путь взлетов и разочарований, путь успехов и глубокого пессимизма. Являясь по существу двумя сторонами одной медицинской проблемы, грудная хирургия и обезболивание по уровню развития почти никогда не находились в соответствии. Хирургия пищевода всегда опережала анестезиологию, на развитие которой в большей степени влияло состояние развития физики и физиологии, химии и фармакологии. Это несоответствие, бесспорно, отрицательно сказывалось на темпах роста хирургии пищевода, но как нам кажется, являлось в то же время как бы движущей силой развития анестезиологии.

Несомненным успехом в дальнейшем развитие грудной хирургии и хирургии пищевода было внедрение раздельной интубации бронхов. Э. Карленсом (Carlens) в 1949 году была предложена оригинальная двухпросветная трубка с двумя надувными муфтами, с помощью которой можно надежно оградить одно легкое и одновременно осуществлять эвакуацию патологического содержимого из противоположного легкого, не прерывая наркоза [44]. В дальнейшем, группой шведских анестезиологов возглавляемой В. Бьерком, эта двухпросветная трубка была успешно применена у 500 пациентов с резекциями легких и бронхов [25]. Р. Макинтош (Macintosh) предложил трубку для левого главного бронха с левым скосом и изгибом на конце [45]. Применение двухпросветных трубок типа «Карленса», позволило анестезиологу осущест-

влять эндотрахеальный наркоз с управляемой вентиляцией легкого на стороне операционного доступа. Таким образом, отключенное и коллабированое легкое на стороне операционного доступа «освобождало» плевральную полость. При этом значительно облегчается доступ к грудному отделу пищевода, упрощается выделение опухоли, наложение анастомоза, особенно на уровне дуги аорты или выше ее. При обычной интубации однопросветной трубкой легкое остается мобильным, спадается и расправляется в процессе дыхания, что затрудняет действия хирурга, как при выделении опухоли, так и при наложении анастомоза [21, 46].

Внедрению «управляемого дыхания» и такого количества разнообразных эндобронхиальных трубок позволило применение в клинической практике мышечных релаксантов при крупных хирургических вмешательствах, что является поворотным пунктом в истории анестезии. Принято считать, что канадские анестезиологи Г. Гриффит (Griffith) и Э. Джонсон (Johnson) в 1942 году применили для расслабления мышц интокострин, но имеются данные которые дают полное основание полагать, что доктор Франциск де Ко (F. de Caux) из Лондонской клиники Middlesex Hospital уже использовал кураре в комбинации с закисью азота в 1928 году у семи пациентов [47].

Впервые в нашей стране кураре и подобные препараты применили в 1947 году в клинике П.А. Куприянова (М.С. Григорьев и М.Н. Аничков) при операциях грудной полости с выключением активного дыхания и проведением управляемого дыхания [16; 48].

Введение релаксантов в клиническую практику решили сразу несколько задач при обезболивании хирургических операций. Снимался вопрос о токсичности наркоза, так как для получения мышечного расслабления не требовалось углубления наркоза. Затем релаксанты позволяли наилучшим образом осуществить управление газообменом больного во время операции. Но наибольшее значение они имели для рождения качественно нового подхода к проблеме хирургического обезболивания в целом. Применение миорелаксантов, расчленив анестезию на собственно наркоз и релаксацию, показало, что в решении вопросов хирургического обезболивания преимущества на стороне анестезии, состоящей из нескольких компонентов, каждый из которых должен воспроизводиться и поддерживаться изолированно различными средствами, обладающими строго направленным действием. Это было решающим в рождении концепции компонентности анестезии, которая завоевала популярность с начала 50-х годов [49]. Наркоз резко стал отличаться от того какой он был в довоенные годы. Создание аппаратов для наркоза, возможность комбинации ингаляционного анестетика с кислородом, применение интубации трахеи и релаксантов, комбинации с внутривенным обезболиванием (вводный наркоз), литических смесей, регионарных блокад настолько усложнил анестезиологическое обеспечение, что возможность его проведение может быть только врачом со специальной подготовкой — анестезиологом.

По мнению Т.М. Дарбиняна «Введение в практику обезболивания мышечных релаксантов привело к полному перевороту во взглядах на наркоз. Можно с уверенностью сказать, что благодаря применению релаксантов анестезиология окончательно выделилась в самостоятельную науку» [50].

Второй промежуточный период, начало, и конец которого совпадает с окончанием двух мировых войн, характеризовался осмыслением и усовершенствованием хирургической техники и способов обезболивания в клинической практике. Он научил хирургов успешно справляться с последствиями открытого пневмоторакса и хирургического шока, дал возможность накопить большой опыт проведения наркоза при внутригрудных операциях перед следующим периодом.

Следующий — третий этап наступает тогда, когда методом выбора обезболивания при резекциях пищевода становится интратрахеальный наркоз с применением мышечных релаксантов, управляемого дыхания с раздельной интубацией бронхов в комбинации с блокадой местными анестетиками рефлексогенных зон. Это обеспечивает наиболее благоприятные условия для выполнения резекции пищевода, значительно облегчая операцию не только для хирурга, но и для больного. Улучшению результатов после радикальных операций, безусловно, дополнительно способствовали такие

факты, как достижения анестезиологии, применение антибиотиков, внедрение эффективных мер борьбы с шоком и болью.

Литература

1. Богопольский П.М. Трансхиатальная эзофагэктомия с одномоментной эзофагопластикой (к 70-летию операции А.Г. Савиных) // Клин. и эксперимент. хир. Журн. им. акад. Б.В. Петровского. — 2014. — 4. — С. 57-65.
2. Заблудовский А.М. Введение в хирургическую клинику. — М.: Госиздат, 1922. — 199 с.
3. Мешалкин И.Н. Техника интубационного наркоза. — М.: Медгиз, 1953. — 168 с.
4. Романенко В.С. Операционный двухсторонний пневмоторакс и интратрахеальный наркоз. — М.: Медгиз, 1958. — 152 с.
5. Григорьев М. С., Аничков М.Н. Интратрахеальный наркоз в грудной хирургии: 2-е изд. — М.: АМН СССР, 1950. — 89 с.
6. Томас Э. Кейс. История хирургического обезболивания: Учебное пособие под ред. В.В. Мальцева. — Петрозаводск: Издательство ПетрГУ, 2012. — 163 с.
7. Ольшанецкий А.М. Аппарат для наркоза. Модификация д-ра А.М. Ольшанецкого. В кн.: III съезд хирургов Одесской губернии. Приложение к журналу «Новый хирургический архив». — Екатеринослав, 1926. — С. 261-265.
8. Бакулев А.Н. Интубационный метод ингаляционного наркоза. В кн.: Обезболивание в хирургии. Труды проблемной комиссии по обезболиванию и V пленума правления Всесоюзного научного общества хирургов. — М.: Медгиз, 1954. — С. 156-170.
9. Киевский Ф.Р. К учению о резекции легких. — М.: Медгиз, 1956. — 220 с.
10. Минц В.М. 36 поздних торакотомий по поводу заживших слепых ранений грудной полости. В кн.: XIV Съезд российских хирургов (Москва, 16-19 декабря 1916). — М., 1927. — С. 350-357.
11. Спасокукоцкий С.И. К вопросу о диагнозе и терапии опухолей грудной полости. В кн.: Труды XV съезда Российских хирургов. — П.: Петроград, 1923. — С. 242-244.
12. Гаген-Торн И.Э., Оппель В.А., Греков И.И. Выступление в прениях. В кн.: Труды XV съезда Российских хирургов. — П.: Петроград, 1923. — С. 243-244.
13. Кривский Л.А. К вопросу о хирургическом шоке. В кн.: Труды XV съезда Российских хирургов. — П.: Петроград, 1923. — С. 377-379.
14. Гаген-Торн И.Э., Дитерихс М.М. Выступление в прениях. В кн.: Труды XV съезда Российских хирургов. — П.: Петроград, 1923. — С. 379-381.
15. Околов В.Л., Восканян Э.А. История хирургических съездов России и СССР 1900-1986 гг. Историко-тематический обзор. — Пятигорск: РИА-КМВ, 2010. — 280 с.
16. Трещинский А.И., Заманский Я.Л., Тверской М.Н. Из истории отечественной анестезиологии. — К.: Здоровье, 1973. — 164 с.
17. Жоров И.С. Развитие хирургического обезболивания в России и СССР. Краткий исторический очерк. — М.: АМН СССР, 1951. — 174 с.
18. Hurt R. Surgical treatment of carcinoma of the oesophagus // Thorax. — 1991. — 46 (7). — P. 528-535.
19. Давыдов М.И., Стилиди И.С. Рак пищевода. — М.: Издательская группа РОНЦ, Практическая медицина, 2007. — 392 с.
20. Амосов Н.М. Очерки торакальной хирургии. — К.: Госметиздат УССР, 1958. — 727 с.
21. Казанский В.И. Хирургия рака пищевода. — М.: Медицина, 1973. — 344 с.
22. Савиных А.Г. Радикальное лечение рака кардии и нижнего отдела пищевода. В кн.: Труды XXIV Всесоюзного съезда хирургов (Харьков). — М.: Медгиз, 1939. — С. 516-519.
23. Балалыкин Д.А., Богопольский П.М. Антология истории русской хирургии. Том IV. История хирургии пищевода в России в XIX-XX веках. — М.: Наука, 2012. — 736 с.
24. Амиров Ф.Ф., Гиммельфарб Г.Н. Однолегочная вентиляция в наркозе. — Ташкент: Медицина, 1976. — 176 с.
25. Bjork V.O., Carlens E.F., Friberg O. Endobronchial anesthesia // Anesthesiology. — 1953. — 14 (1). — P. 60-72.
26. Churchill E.D., Sweet R.H. Transthoracic resection of the esophagus and stomach // Ann. Surg. — 1942. — 115 (6). — P. 897-920.
27. Churchill E.D., Sweet R.H. Transthoracic resection of the esophagus and stomach // Ann. Surg. — 1942. — 115 (6). — P. 897-920.
28. Richard H., Sweet R.H. Transthoracic resection of the esophagus and stomach for carcinoma: analysis of the postoperative complications, causes of death, and late results of operation // Ann. Surg. — 1945. — 121 (3). — P. 272-284.
29. Lewis I. The surgical treatment of carcinoma of the oesophagus; with special reference to a

new operation for growths of the middle third // Br. J. Surg. — 1946. — 34. — P. 18-31.
30. Garlock J.H. Technical problems in the surgical treatment of carcinoma of the esophagus and upper stomach // J. Thorac. Surg. — 1947. — 16 (3). — P. 215-225.
31. Казанский В.И. Чресплевральная резекция грудного отдела пищевода при раке. — М.: Медгиз, 1951. — 220 с.
32. Рогачева В.С. Рак пищевода и его хирургическое лечение. — М.: Медицина, 1968. — 328 с.
33. Машин У. Обезболивание при внутригрудных операциях. — М.: Медицина, 1967. — 368 с.
34. Garlock J.H., Klein S.H. The surgical treatment of the esophagus and cardia an analysis of 457 cases // Ann. Surg. — 1954. — 139 (1). — P. 19-34.
35. Петровский Б.В. Хирургическое лечение рака пищевода и кардии. — М.: АМН СССР, 1950. — 172 с.
36. Ванцян Э.Н., Скобелкин О.К. Восстановительная хирургия пищевода с использованием желудка. — Ташкент: Медицина, 1975. — 176 с.
37. Полянцев А.А. Хирургическое лечение больных раком пищевода и кардии. — М.: Медгиз, 1954. — 244 с.
38. Стручков В.И. Современное состоние хирургического обезболивания в СССР. В кн.: Обезболивание в хирургии. Труды проблемной комиссии по обезболиванию и V пленума правления Всесоюзного научного общества хирургов. — М.: Медгиз, 1954. — С. 7-14.
39. Вишневский А.А., Печатникова Е.А. Отдаленные результаты хирургического лечения рака пищевода. В кн.: Труды VI пленума правления Всесоюзного научного общества хирургов. Хирургическое лечение рака пищевода и кардии. Острый холецистит. — Л.: Ленинград, 1957. — С. 44-50.
40. Савиных А.Г. Об удалении рака кардии и пищевода, метастазах, рецидивах, и отдаленных результатах. В кн.: Труды VI пленума правления Всесоюзного научного общества хирургов. Хирургическое лечение рака пищевода и кардии. Острый холецистит. — Л.: Ленинград, 1957. — С. 13-26.
41. Гейнац С.В., Подгорбинский М.А., Петровский Б.В. Выступление в прениях и заключительное слово председателя заседания Б.В. Петровского. В кн.: Труды VI пленума правления Всесоюзного научного общества хирургов. Хирургическое лечение рака пищевода и кардии. Острый холецистит. — Л.: Ленинград, 1957. — С. 137-171.
42. Юдин С.С. Восстановительная хирургия при непроходимости пищевода. — М.: Медгиз, 1954. — 272 с.
43. Шнее А.Я., Чахунашвили О.С. Длительное местное обезболивание как лечебный метод. — М.: Медгиз, 1963. — 87 с.
44. Carlens E.F. A new flexible double-lumen catheter for bronchospirometry // J. Thorac. Surg. — 1949. — 18 (5). — P. 742-746.
45. Macintosh R., Leatherdale R.A. Bronchus tube and bronchus blocker // Br. J. Anaesth. — 1955. — 27 (11). — P. 556-557.
46. Pons R., Guillen J.C., Aucomte F. et al. Anesthesia for esophageal surgery // Ann. Anesthesiol. Fr. — 1977. — 18 (4). — P. 325-327.
47. Wilkinson D.J. Francis Percival de Caux (1892-1965). An anaesthetist at odds with social convention and the law // Anaesthesia. — 1991. — 46 (4). — P. 300-305.
48. Григорьев М.С., Аничков М.Н. Кураре и курареподобные препараты в хирургии. — Л.: Медгиз, 1957. — 86 с.
49. Белоярцев Ф.Ф. Этапы развития хирургического обезболивания и концепции в анестезиологии // Анестезиология и реаниматология. — 1977. — 2. — С. 3-10.
50. Дарбинян Т.М. Боль и обезболивание (Новые способы наркоза). — М.: Знание, 1967. — 63 с.

Правила оформления статей для авторов журнала «Поволжский онкологический вестник»

1. Общие положения

1.1. Журнал «Поволжский онкологический вестник» издается на русском языке с ноября 2009 года и выходит с периодичностью не менее четырех номеров в год.

1.2. В журнале «Поволжский онкологический вестник» публикуются материалы оригинальных работ, клинические наблюдения и обзоры литературы в области научных и практических исследований по клинической и экспериментальной онкологии, освещаются вопросы диагностики и лечения онкологических заболеваний по различным локализациям.

1.3. Журнал «Поволжский онкологический вестник» предназначен для специалистов-онкологов, ученого и преподавательского состава, практикующих врачей, студентов медицинских вузов.

1.4. Журнал «Поволжский онкологический вестник» решением Президиума ВАК 29.12.15 включен в Перечень ведущих рецензируемых научных изданий, выпускаемых в Российской Федерации, в которых должны быть опубликованы научные результаты диссертаций на соискание ученой степени доктора и кандидата наук. Порядковый номер журнала в перечне - 1577.

1.5. Журнал «Поволжский онкологический вестник» включен в Реферативный журнал и базы данных ВИНИТИ, базы метаданных «Российский индекс научного цитирования (РИНЦ)».

1.6. Электронная версия журнала на русском и английском языках регулярно размещается на сайте www.oncovestnik.ru

1.7. Требования, предъявляемые редакцией к оформлению рукописей, основаны на требованиях ВАК, требованиях Международного комитета редакторов медицинских журналов (International Committee of Medical Journal Editors (ICMJE); http://www.icmje.org/recommendations/), рекомендациях Библиометрической базы научных данных Scopus, отслеживающей Глобальный индекс научного цитирования (издательство Elsevier Inc.), и Правилах представления журналов в Российскую библиометрическую базу научных данных РИНЦ.

1.8. Публикация статей для автора(ов) бесплатная.

1.9. Рукописи и электронные носители информации авторам не возвращаются.

2. Общие требования по предоставлению рукописей

2.1. Статьи, представляемые в редакцию журнала «Поволжский онкологический вестник» для публикации, должны быть выполнены на современном методическом и методологическом уровне, отвечать требованиям актуальности и обладать новизной.

2.2. Статьи должны соответствовать требованиям, изложенным в Настоящих правилах.

2.3. Статьи и сопроводительные документы присылаются в редакцию в электронном и печатном виде по электронному адресу: burma71@mail.ru Бурмистрову М.В., oncovestnik@mail.ru и почтовому адресу: 420029, Казань, Сибирский тракт, 29. Республиканский клинический онкологический диспансер МЗ РТ, корпус «И», каб. 1-08, тел. +7-917-869-53-07.

2.4. Статьи направляются в редакцию с сопроводительным письмом в виде отдельного документа на официальном бланке учреждения, в котором была проведена работа, подписанном руководителем и заверенном печатью этого учреждения.

Образец сопроводительного письма: «Настоящим письмом подтверждается, что научная статья («НАЗВАНИЕ СТАТЬИ», ФИО авторов) представляется к публикации в журнале «Поволжский онкологический вестник» и содержит результаты научной работы, проведенной на базе нашего учреждения. Данная статья не нарушает ничьих авторских прав и соответствует международным этическим нормам проведения научных исследований. Авторы подтверждают, что направляемая статья нигде ранее не была опубликована, не направлялась и не будет направляться для опубликования в другие научные издания. Авторы гарантируют наличие у них исключительных авторских прав на предмет интеллектуальной собственности. Также удостоверяется, что авторами было выражено согласие с «Правилами оформления научных статей «Поволжский онкологический вестник», установленными редакцией журнала

2.5. Все авторы должны подписать «Лицензионный договор» в 2-х экземплярах, который необходимо загрузить с сайта журнала (www.oncovestnik.ru.).

2.6. Журнал «Поволжский онкологический вестник» в своей работе придерживается политики о конфликте интересов, рекомендованной ICMJE. В связи с этим авторы статей, направляемых в редакцию, должны предоставить информацию о конфликте интересов/финансировании, заполнив специальную форму раскрытия, которую необходимо скачать с сайта www.oncovestnik.ru.

2.7. Информация, предоставляемая авторами на английском языке (название статьи, титульный лист, авторский реферат (abstract) и ключевые слова), необходима для включения научных работ, публикуемых в журнале «Поволжский онкологический вестник», в Библиометрическую базу научных данных Scopus и

отслеживания Глобального индекса научного цитирования. Предоставляемая на английском языке информация не должна уступать по качеству оригинальным англоязычным изданиям. Она должна быть понятна зарубежному специалисту, не знающему русского языка, но имеющему возможность по заглавиям, авторским резюме и ключевым словам составить представление об основных результатах описываемых в статье исследований и их уровне.

2.8. Комплект документов, предоставляемых в редакцию:

– сопроводительное письмо;

– лицензионный договор, подписанный всеми авторами в 2-х экземплярах;

– заполненная форма о конфликте интересов/финансировании;

– статья (полный комплект рукописи) в 2-х экземплярах.

3. Требования к соблюдению этических норм

3.1. Журнал «Поволжский онкологический вестник» придерживается принятых международным сообществом принципов публикационной этики, отраженных, в частности, в рекомендациях Комитета по этике научных публикаций (Committee on Publication Ethics (COPE). Журнал «Поволжский онкологический вестник» в своей работе руководствуется Хельсинкской декларацией о соблюдении этических принципов в медицинском сообществе (http://www.wma.net/en/30publications/10policies/b3/), разработанной Всемирной медицинской ассоциацией (WMA Declaration of Helsinki – Ethical Principles for Medical Research Involving Human Subjects, 2013 год).

3.2. Авторы несут ответственность за сохранение полной анонимности пациентов, участвующих в исследовании. Рекомендуется избегать любой информации, позволяющей читателю идентифицировать пациента по месту проведения исследования, имени, физическим характеристикам, фотографиям или медицинским изображениям.

3.3. Если в учреждении, из которого исходит научная работа, есть Локальный этический комитет, и проводимое с участием людей исследование было им одобрено, то информация об этом должна быть отражена в тексте работы (в разделе «Материал и методы»). Это требование распространяется как на проспективные, так и ретроспективные исследования, которые проводились с непосредственным участием пациентов или путем анализа всей или части их медицинской информации (например, медицинских изображений).

3.4. Если правила локального этического комитета не требуют одобрения того или иного типа проводимых исследований, информация об этом также должна быть отражена в тексте работы.

3.5. Если в учреждении нет этического комитета (или его не существовало на момент начала исследования), то этот факт необходимо отразить в разделе «Материал и методы», подтвердив, что принципы Хельсинкской декларации при проведении исследования были соблюдены.

3.6. Если при проведении исследования использовались лекарственные препараты или медицинские изделия по назначению, не принятому в качестве стандартной практики, необходимо в тексте указать, что пациент(ы) был(и) об этом информирован(ны) и от него(них) было получено Добровольное письменное информированное согласие (если это возможно).

3.7. Если публикуемая работа выполнена на животных, то в тексте рукописи необходимо отразить информацию о том, что протокол исследования был одобрен Локальным комитетом по защите животных. Если в учреждении нет такого комитета, необходимо указать, что в работе были соблюдены международные принципы по защите лабораторных животных, например, «Guide for the care and use of laboratory animals» Национального института здоровья США (http://grants.nih.gov/grants/olaw/Guide-for-the-Care-and-Use-of-Laboratory-Animals.pdf).

4. Требования к оформлению рукописей

4.1. Рукопись печатается на одной стороне листа формата А4:

– шрифт основного текста «Times New Roman» в редакторе Word в формате *.doc. (docx.)

– размер шрифта основного текста 14 пунктов;

– межстрочный интервал – 1,5;

– поля сверху, снизу и справа – 20 мм, слева – 30 мм,

– выравнивание по ширине;

– абзац начинается с отступом первой строки;

– без переносов;

– конец абзаца вводится клавишей «Enter»;

– запрещается любое использование автоматической нумерации в тексте и при оформлении списка литературы.

4.2. Статьи принимаются в 2-х печатных экземплярах, а также в виде идентичного электронного файла, записанного на любой электронный носитель.

4.3. Статья подается одним файлом. Наименование файлу присваивается согласно фамилии первого автора и названию статьи (сокращенному), например: «Иванов_Анестезия у пожилых».

4.4. Все страницы должны быть пронумерованы вручную, автонумерация запрещена.

4.5. Если в публикации присутствуют рисунки, фотографии и таблицы, то они также включаются в общий файл с текстом статьи. Иллюстрации (рисунки и фотографии) должны быть представлены в составе электронного варианта рукописи с приложением файлов в формате TIFF или JPEG с разрешением не менее 300 точек на дюйм и размером не менее 6x9 см в объеме не менее 1 Мб. Ссылка на тот или иной рисунок (таблицу) должна быть в тексте раньше места помещения рисунка (таблицы).

4.6. Графики предоставляются отдельными файлами в программе Excel. В этом случае им присваивается отдельное имя: «Иванов_график_1».

4.7. Все сопроводительные электронные документы именуются следующим образом: фамилия первого автора_краткое описание, например: «Петров_сопроводит. письмо».

4.8. При первом упоминании терминов, неоднократно используемых в статье (не в заголовке статьи и не в реферате, кроме тех, которые обычно употребляются в сокращении: ДНК, мРНК, рРНК, мтДНК, АТФаза), необходимо давать их полное наименование и сокращение в скобках, в последующем применять только сокращение.

4.9. Текст оригинальной статьи обязательно должен включать следующие разделы:

– Введение;
– Материал и методы;
– Результаты;
– Обсуждение;
– Заключение.

4.10. Обзорная статья должна содержать анализ литературы по актуальной теме, критически осмысленный автором, основанный на изучении современных литературных данных, опубликованных преимущественно за последние 5 лет.

4.11. Клиническое наблюдение должно быть интересным с научной и/или практической точки зрения, хорошо иллюстрированным и содержать обсуждение вопроса с использованием современных литературных данных.

4.12. Объем оригинальных статей и клинических наблюдений, включая текст статьи, список литературы, иллюстрации и таблицы, не должен превышать 30 страниц рукописи, поданной согласно требованиям п. 4.1 настоящих правил, что соответствует 11 журнальным страницам в сверстанном виде, количество ссылок на источники – не более 35–40. Объем обзорных статей не должен превышать 40 страниц рукописи, количество ссылок на источники – не более 60.

4.13. Библиографические ссылки в тексте на работы других авторов обозначаются порядковой арабской цифрой в квадратных скобках (например: [10]) и в списке литературы представляются строго по порядку упоминания в тексте. Ссылка на несколько источников при повторном цитировании оформляется перечислением в порядке возрастания номеров через запятую (например: [2, 8, 11]).

4.14. Все величины, приведенные в статье, должны быть выражены в единицах СИ.

5. Требования к составлению рукописей

5.1. Рукопись (статья) должна содержать следующие разделы:

– титульная страница на русском языке;
– титульная страница на английском языке;
– реферат на русском языке;
– реферат на английском языке (Abstract);
– ключевые слова на русском языке;
– ключевые слова на английском языке (Key words);
– текст статьи на русском языке;
– список литературы для русскоязычной базы данных РИНЦ (Список литературы);
– список литературы для англоязычной базы данных Scopus (References);
– иллюстрации (рисунки, фотографии), таблицы, графики;
– подписи к иллюстрациям, таблицам и графикам на русском и английском языках;
– перечень сокращений на русском языке.

5.2. Титульная страница на русском и английском языках должна включать:

- копирайт ©, индекс УДК (см. сайты www.udc.biblio.uspu.ru., www.kod-udk.narod.ru., www.gyrnal.ru>udk/ru/),
– название статьи;
– фамилии и инициалы всех авторов;
– полное название подразделения(ий) (кафедра, отдел, отделение и т.д.), название учреждения(ий), из которого(ых) вышла работа с указанием точного почтового адреса организации(ий);
– сведения обо всех авторах: полностью фамилия, имя, отчество, ученая степень, звание каждого автора с указанием мест их работы, а также SPIN-код(ы) автора(ов) в РИНЦ;
– информация для корреспонденции: полностью фамилия, имя, отчество автора, с которым будет вестись переписка, с указанием точного почтового адреса (с почтовым индексом), городского и мобильного телефонов, факса, e-mail;
– подписи всех авторов.

5.3. Реферат на русском и английском языках (abstract):

Реферат (abstract) оригинальной статьи, клинического наблюдения, систематического обзора и метаанализа должен состоять из 200–250 слов и представлять собой краткое описание работы, в котором разъясняется цель ее написания, излагается содержание, раскрываются наиболее существенные аспекты и делается заключение. Реферат (abstract) должен быть четко структурирован и содержать следующие подразделы:

– Цель (Aim);
– Материал и методы (Material and methods);
– Результаты (Results);
– Заключение (Conclusion).

В результатах (results) отражают полученные данные, обладающие статистической значимостью. Заключение должно вытекать непосредственно из полученных результатов.

Основное отличие реферата (abstract) от статьи состоит в том, что каждому из разделов посвящается 1–2 предложения. Текст составляют в прошедшем времени с соблюдением единства терминологии без употребления аббревиатуры. Язык реферата (abstract) должен быть максимально простым и понятным для широкого круга специалистов. Необходимо помнить, что большинство читателей получает информацию о научной работе только через реферат (abstract). В связи с этим авторы должны быть уверены, что ре-

ферат (abstract) точно отражает содержание статьи. Рекомендуется использовать короткие предложения, содержащие стандартные клише научного языка: в статье рассмотрены / изучены / обобщены / проанализированы / показано, что / получено и т.д.

Реферат обзорной статьи составляется без подразделов и должен состоять не более чем из 100 слов.

При составлении англоязычной версии реферата (abstract) использование автоматизированных электронных систем перевода (например, https://translate.google.ru/) категорически запрещено. При возникновении трудностей с качественным переводом реферата на английский язык, принятый в международном медицинском сообществе, можно обратиться к сервису, предоставляемому издательством Elsevier «Elsevier's Language Services» на странице http://webshop.elsevier.com/languageservices/translationservices/ (ресурс платный!), а также в «American Medical Writers Association» по адресу www.amwa.org (Products/Services, далее Basic Grammar and Usage, Punctuation for Clarity and Style, Sentence Structures and Patterns), «Council of Science Editors» по адресу www.councilscienceeditors.org (Services, далее Manuscript Services) или в «Society for Scholarly Publishing» по адресу www.sspnet.org (Services Directory, далее Copy Editing).

5.4. Ключевые слова на русском и английском языках (key words) (5-10 слов) должны быть обязательно приведены в конце реферата на русском языке, в конце абстракта на английском языке. Ключевые слова представляют собой слова или устойчивые словосочетания, которые помогают поисковым системам определять тематику печатной работы. Перечень ключевых слов должен в наибольшей мере отражать основное содержание статьи и обеспечивать возможность максимально эффективного информационного поиска:

Ключевые слова приводятся в именительном падеже и печатаются прописными буквами в строку через запятые.

5.5. Разделы оригинальных статей, клинических наблюдений, систематических обзоров и мета-анализов данных:

Введение. Представляет собой краткое (примерно одна страница) изложение современного состояния существующей проблемы и ее значимость, из которых вытекает актуальность и целесообразность проведенного авторами исследования. В разделе приводятся только ссылки на опубликованные ранее работы и не допускается включение результатов или выводов текущего исследования. Раздел должен заканчиваться кратким указанием целей научной работы.

Материал и методы. В разделе должно быть приведено четкое описание того, как проводилось данное исследование и почему оно приводилось именно таким образом.

Описание методов должно быть настолько подробным, чтобы другие люди, имеющие доступ к публикуемой информации, могли полностью воспроизвести полученные в исследовании результаты. При этом в раздел включается только та информация, которая была известна на момент начала исследования. Вся информация, полученная в ходе научной работы, должна быть описана в разделе «Результаты». В разделе необходимо отразить информацию о том, что исследование было одобрено Локальным/Национальным этическим комитетом или не нуждалось в таком одобрении. В случае отсутствия в учреждении Локального этического комитета необходимо заявление о том, что исследование было проведено в соответствии с Принципами Хельсинкской декларации.

В разделе подробно описываются положенный в основу статьи материал (диагноз, пол, возраст пациентов и т.д.), применявшиеся методы постановки эксперимента (использованное оборудование, препараты, технологии и т.д.). Обязательно необходимо сообщить о применявшихся методах статистической обработки данных, с указанием названия программного пакета и его версии.

Результаты. В логической последовательности излагаются полученные в работе научные результаты, которые отражаются в виде текста, таблиц, графиков и рисунков. Данные, приведенные в тексте, не должны повторяться в таблицах и графиках. Если числовые результаты отражаются в качестве производных (например, процентах), также необходимо указывать и абсолютные цифры, из которых были рассчитаны эти производные. При сравнении между собой групп данных во всех случаях, когда это возможно, необходимо указывать статистическую значимость полученных между ними различий.

В этом разделе излагаются только факты, не допускается субъективная интерпретация полученных автором(и) данных. В больших исследованиях возможно использование подзаголовков и подразделов.

Обсуждение. Раздел рекомендуется начинать с короткого итогового перечисления основных полученных результатов. Далее желательно привести возможное, с точки зрения автора(ов), объяснение этих результатов. При этом допускается высказывать субъективную точку зрения автора(ов) и интерпретировать полученные данные. Далее целесообразно сравнить полученные в текущем исследовании результаты с результатами научных работ, опубликованных ранее. Необходимо подчеркнуть новизну полученных в работе результатов, а также их возможное влияние на проведение дальнейших исследований и клиническую практику. Целесообразно отдельным пунктом обсудить недостатки и ограничения проведенного авторами исследования. При необходимости приводятся рекомендации.

Заключение. В заключении рассматриваются наиболее важные аспекты выполненной работы, из которых делаются выводы. При этом необходимо связать полученные в работе выводы с поставленными в начале исследования целями. Недопустимо при формулировании выводов опираться на данные, которые не

были представлены в работе, или на незавершенные исследования.

5.6. Список литературы для русскоязычной научной базы данных РИНЦ

В списке литературы ссылки на статьи располагаются не по алфавиту фамилий авторов, а в порядке их цитирования в тексте.

Пристатейный список литературы для РИНЦ оформляется в соответствии с требованиями ВАК и Правилами представления журналов в РИНЦ в соответствии с ГОСТ Р 7.0.5-2008:

1. Для русскоязычных статей: Фамилия И.О. (перечисляются все авторы через запятую) Название статьи без сокращений // Название журнала. – Год. – Т. 1, № 1. – С. 85–94.

2. Для англоязычных статей: Фамилия И.О. (перечисляются все авторы через запятую) Название статьи без сокращений // Название журнала. – Год. – Vol. 1, № 1. – P. 85–94.

В библиографическом описании статьи должны быть приведены все авторы.

Для отечественных журналов недопустимо сокращать название самого журнала и название опубликованной в нем статьи.

Пример ссылки на русскоязычную статью: Иванов И.И., Петров П.П., Сидоров С.С. Важнейшие события в онкологии в 2000 году // Практическая онкология. – 2001. – Т. 1, № 1. – С. 85–94.

Ссылки на другие русскоязычные источники составляются следующим образом:

1. Монография: Фамилия И.О. (перечисляются все авторы через запятую) Название. – Город: Издательство. – Год. – Общее количество страниц (234 с.).

2. Глава из книги: Фамилия И.О. (перечисляются все авторы через запятую) Название главы // Название книги / под ред. И.И. Иванова. – Город: Издательство. – Год. – С. 1–5.

3. Статья из сборника: Фамилия И.О. (перечисляются все авторы через запятую) Название статьи // Название сборника / под ред. А.Б. Иванова. – Город: Издательство. – Год. – С. 1–5.

4. Тезисы конференции: Фамилия И.О. (перечисляются все авторы через запятую) Название тезисов // Название сборника: материалы юбилейной конф., посвящ. 35-летию НИИ, 20 мая 2012 г. / под ред. И.И. Иванова. – Город: Издательство. – Год. – С. 1–5.

5. Автореферат: Фамилия И.О. Название: автореф. дисс. ... канд. (докт.) мед. наук. – Город. – Год. – 24 с.

6. Диссертация: Фамилия И.О. Название: дисс. ... канд. (докт.) мед. наук. – Город. – Год. – 100 с.

7. Патент: Пат. 4050234 РФ. Название / Фамилия И.О. (перечисляются все авторы через запятую) Опубл. 10.09.2012. Бюлл. изобр. № 4.

8. Электронный ресурс: Официальный сайт ЮНЕСКО (URL:http://www.unesco.org 27.10.2009 (дата последнего посещения)).

В библиографическом описании ссылок на англоязычные статьи название англоязычных журналов следует приводить в соответствие с каталогом названий базы данных MedLine (http://www.ncbi.nlm.nih.gov/nlmcatalog/journals/). Если журнал не индексируется в MedLine, необходимо указывать его полное название.

Пример ссылки на англоязычную статью: Przepiorka D., Deisseroth A., Farrell A.T. Acute myeloid leukemia response measures other than complete remission // J. Clin. Oncol. –2015. – Vol. 33, № 31. – P. 3675–3676.

5.7. Список литературы для англоязычной научной базы данных Scopus (References)

В списке литературы ссылки на статьи располагаются не по алфавиту фамилий авторов, а в порядке их цитирования и должны полностью соответствовать порядку размещения ссылок в списке литературы для научной базы данных РИНЦ.

В библиографическом описании статьи должны быть приведены все авторы.

Пристатейный список литературы для базы данных Scopus оформляется в соответствии с требованиями Международного комитета редакторов медицинских журналов в формате Vancouver в версии AMA (http://www.amamanualofstyle.com): Фамилия И.О. (перечисляются все авторы через запятую) Название статьи без сокращений. Название журнала. Год Месяц Дата; Том (Номер журнала):Страницы (например: 2000 Nov 10;1(1):85-94).

В библиографическом описании ссылок на англоязычные статьи название англоязычных журналов следует приводить в соответствие с каталогом названий базы данных MedLine. Если журнал не индексируется в MedLine, необходимо указывать его полное название. Во всех случаях, когда у цитируемого материала есть цифровой идентификатор (Digital Object Identifier – DOI), его необходимо указывать в самом конце библиографической ссылки. Проверить наличие DOI статьи можно на сайтах http://www.ncbi.nlm.nih.gov/pubmed/ и https://www.citethisforme.com. Кроме определения DOI эти сайты автоматически генерируют правильно оформленное библиографическое описание статьи на английском языке в формате Vancouver в версии AMA. Если у статьи имеется PMID (PubMed Identifier), его также желательно включать в библиографическое описание ссылки после указания DOI.

Пример ссылки на англоязычную статью: Przepiorka D., Deisseroth A., Farrell A.T. Acute myeloid leukemia response measures other than complete remission. J. Clin. Oncol. 2015 Nov 11;33(31):3675-6. doi: 10.1200/JCO.2015.62.0864. PMID: 26282653.

Если статья написана на латинице, но не на английском языке, (на немецком, финском, датском, итальянском и т.д.), она должна быть процитирована в оригинальном виде.

Русскоязычные источники в библиографическом описании всегда приводятся в квадратных скобках ([…]). В конце библиографического описания в круглые скобки помещают указание на исходный язык публикации (in Russ). Если у цитируемого материала есть цифровой идентификатор DOI, его необходимо

указывать в самом конце библиографической ссылки (за квадратной скобкой).

Если цитируемая русскоязычная статья имеет абстракт на английском языке (abstract), то фамилии и инициалы всех авторов на латинице и название статьи на английском языке следует приводить так, как они даны в абстракте. Проще всего можно проверить наличие официального перевода названия статьи на английский язык на сайте Научной электронной библиотеки (http://elibrary.ru/). Если отечественный журнал имеет оригинальную англоязычную версию своего названия, то в библиографическом описании необходимо указывать именно ее. При этом если отечественный журнал индексируется в MedLine, то название журнала следует приводить в соответствие с каталогом названий базы данных MedLine.

Пример ссылки на русскоязычную статью с англоязычным абстрактом в журнале, имеющем английское название и индексируемом в MedLine: [Ivanov I.I., Petrov P.P., Sidorov S.S. The most important events in oncology in 2000. Russ J. Pract. Oncol. 2001;1(1):85-94. (In Russ)] doi:10.14941/probl901058497-307.

Если журнал не индексируется в MedLine, необходимо указывать его полное название.

Пример ссылки на русскоязычную статью с англоязычным абстрактом в журнале, имеющем английское название, но не индексируемом в MedLine: [Ivanov I.I., Petrov P.P., Sidorov S.S. The most important events in oncology in 2000. Russian Journal of Practical Oncology. 2001;1(1):85-94. (In Russ)] doi:10.14941/probl901058497-107.

Если англоязычной версии названия журнала нет, необходимо произвести его транслитерацию с использованием латинского алфавита в стандарте BSI (автоматически транслитерация в стандарте BSI производится на странице http://translit.net/).

Пример ссылки на русскоязычную статью с англоязычным абстрактом в журнале, не имеющем английского названия и не индексируемом в MedLine: [Ivanov I.I., Petrov P.P., Sidorov S.S. The most important events in oncology in 2000. Prakticheskaja onkologija. 2001;1(1):85-94. (In Russ)].

Если статья написана только на русском языке (не имеет абстракта на английском языке), необходимо произвести транслитерацию фамилий и инициалов всех авторов и названия статьи в стандарте BSI с сохранением стилевого оформления русскоязычного источника. Далее следует транслитерированное название русскоязычного журнала в стандарте BSI, после чего – выходные данные в формате Vancouver в версии AMA. В самом конце библиографического описания в круглые скобки также помещают указание на исходный язык публикации (in Russ). В конце библиографического описания (за квадратной скобкой) помещают DOI статьи, если таковой имеется.

Пример ссылки на русскоязычную статью без англоязычного абстракта: [Ivanov I.I., Petrov P.P., Sidorov S.S. Vazhnejshie sobytija v onkologii v 2000 godu. Prakticheskaja onkologija. 2001;1(1):85-94. (In Russ)].

В списке литературы ссылки на неопубликованные или находящиеся в печати работы не допускаются. Автор несет полную ответственность за точность данных, приведенных в пристатейном списке литературы. Без правильно оформленного «Списка литературы» и «References» статьи в печать не принимаются.

5.8. Иллюстрации и таблицы

Рисунки и фотографии должны быть представлены в составе электронного варианта рукописи с приложением файлов в формате TIFF или JPEG с разрешением не менее 300 точек на дюйм и размером не менее 6x9 см в объеме не менее 1 Мб. Ссылка на тот или иной рисунок (таблицу) должна быть в тексте раньше места помещения рисунка (таблицы).

Подписи к рисункам и фотографиям располагаются сразу под ними. Сначала дается общая подпись к рисунку, а затем объясняются все цифровые и буквенные обозначения. Таблицы предоставляются в редакторе Word в формате *.doc. (docx.) Сверху справа необходимо обозначить номер таблицы, ниже дается ее название (курсивом). Таблицы не должны дублировать данные, приведенные в тексте. Графики предоставляются отдельными файлами в программе Excel. В подписях к графикам указываются обозначения по осям абсцисс и ординат и единицы измерения, приводятся пояснения по каждой кривой. Не допускается представление одних и тех же материалов в табличной и графической формах.

5.9. Благодарности (при необходимости).

6. Порядок рецензирования и редактирования статей

6.1. Все статьи, поступившие в редакцию, проходят независимое открытое рецензирование 1-2 рецензентами с целью их экспертной оценки. Все рецензенты являются признанными специалистами по тематике рецензируемых материалов и имеют в течение последних 3 лет публикации по тематике рецензируемой статьи.

6.2. Рецензии должны содержать ответы на вопросы, сформулированные на основе Руководства Комитета по этике научных публикаций и Издательства Elsevier (см. «Подготовка и издание научного журнала. Международная практика по этике редактирования, рецензирования, издания и авторства научных публикаций: Руководства комитета по этике научных публикаций (Committee on publication ethics – COPE) и издательства Elsevier. Сборник переводов». М. 2013; 140 с. Адрес доступа: http://shkola.neicon.ru/recommendations?start=20):

6.4. Редакция обязуется направлять копии рецензий в Министерство образования и науки Российской Федерации при поступлении в редакцию журнала соответствующего запроса.

6.5. Если в рецензии имеется указание на необходимость исправления статьи, то она направляется автору на доработку. В этом случае датой поступления в редакцию считается дата возвращения доработанной статьи.

6.6. Статья, направленная автору на доработку, должна быть возвращена в исправленном виде в максимально короткие сроки. К переработанной рукописи необходимо приложить письмо от авторов, содержащее ответы на все замечания и поясняющее все изменения, сделанные в статье.

6.7. Доработанная статья при необходимости повторно направляется на рецензирование.

6.8. Статья, требующая доработки после рецензирования, снимается с рассмотрения, если она не возвращается авторами более 3 месяцев.

6.9. В случае несогласия с мнением рецензента автор(ы) статьи имеет(ют) право предоставить аргументированный ответ в редакцию журнала. По решению редколлегии статья может быть направлена на повторное рецензирование другому специалисту.

6.10. Редакция оставляет за собой право внесения в рукопись редакторских изменений, не искажающих ее смысла (литературная и технологическая правка). Окончательный текст согласовывается с авторами при ознакомлении с корректурой статьи.

6.11. При опубликовании статей в журнале необходима положительная рецензия экспертов и учитываются дата поступления статьи в редакцию журнала, соответствие статьи настоящим требованиям, опубликованным на сайте журнала «Поволжский онкологический вестник» www.oncovestnik.ru., а также соответствие рубрикации журнала.

Материалы просим направлять в редакцию журнала по адресу и дублировать по электронной почте:

420029, г. Казань, Сибирский тракт, д. 29
Республиканский клинический онкологический диспансер МЗ РТ,
корпус «И», каб. 1-08
Редакция журнала «Поволжский онкологический вестник»
Бурмистрову Михаилу Владимировичу
Тел. +7-917-869-53-07
e-mail: burma71@mail.ru Бурмистрову М.В., oncovestnik@mail.ru

Уважаемые коллеги!

В связи с уточнением требований к оформлению публикуемых материалов, а также в целях увеличения Ваших показателей цитируемости и видимости в международном научном сообществе просим Вас зарегистрироваться на сайте **https://orcid.org** и указать в статье идентификационный код (ORCID ID).

ПРАКТИКА

медицинский издательский дом

«ПРАКТИЧЕСКАЯ МЕДИЦИНА» – рецензируемый специализированный научно-практический журнал для широкого круга врачей и научных работников. Журнал выпускается с 2003 года. С октября 2010 г. издание входит в Перечень ведущих рецензируемых научных журналов, рекомендованных ВАК РФ для публикации материалов диссертационных работ. Основная задача редакции журнала – публикация обзоров литературы и лекций на актуальные проблемы медицинской науки и практики, а также оригинальных статей по материалам научных исследований, и тем самым максимальное содействие росту профессионального уровня практикующих врачей. Авторами статей являются ведущие ученые, молодые специалисты и практикующие врачи учреждений здравоохранения РФ и ближнего зарубежья.

Тираж – 3 000 экземпляров

www.pmarhive.ru

Партнерские отношения с другими редакциями специализированных медицинских изданий

Медицинский издательский дом «Практика»
420012, РТ, г. Казань, ул. Щапова, 26,
корп. Д, офис 219, а/я 142
тел. (843) 267-60-96
e-mail: dir@mfvt.ru
www. mfvt.ru